

© Коллектив авторов, 2019

УДК 615.272.2

DOI – <https://doi.org/10.14300/mnnc.2019.14164>

ISSN – 2073-8137

## ИММУНОГИСТОХИМИЧЕСКАЯ И МОРФОЛОГИЧЕСКАЯ ХАРАКТЕРИСТИКА ТКАНЕВОГО ОТВЕТА НА ПОЛИЛАКТИДНЫЕ МЕМБРАНЫ С КОЛЛОИДНЫМ СЕРЕБРОМ

Г. А. Демяшкин<sup>1</sup>, Е. А. Шаламова<sup>1</sup>, Л. Л. Бороздкин<sup>1</sup>, З. С. Центроев<sup>1</sup>,  
И. В. Иванова<sup>1</sup>, С. Г. Ивашкевич<sup>2</sup>, М. Г. Гевандова<sup>3</sup>

<sup>1</sup> Первый Московский государственный медицинский университет  
им. И. М. Сеченова (Сеченовский Университет), Российская Федерация

<sup>2</sup> Российский университет дружбы народов, Москва, Российская Федерация

<sup>3</sup> Ставропольский государственный медицинский университет,  
Российская Федерация

## IMMUNOHISTOCHEMICAL AND MORPHOLOGICAL CHARACTERISTIC OF TISSUES RESPONSE TO POLYLACTIC ACID MEMBRANES WITH COLLOID SILVER

Demyashkin G. A.<sup>1</sup>, Shalamova E. A.<sup>1</sup>, Borozdkin L. L.<sup>1</sup>, Centroev Z. S.<sup>1</sup>,  
Ivanova I. V.<sup>1</sup>, Ivashkevich S. G.<sup>2</sup>, Gevandova M. G.<sup>3</sup>

<sup>1</sup> I. M. Sechenov First Moscow State Medical University (Sechenov University),  
Russian Federation

<sup>2</sup> The Peoples' Friendship University of Russia, Moscow, Russian Federation

<sup>3</sup> Stavropol State Medial University, Russian Federation

На примере свойств шовного материала показано, что наночастицы серебра улучшают его противомикробные и противовоспалительные свойства. В настоящей работе проведено исследование свойств изолирующих мембран, модифицированных наночастицами серебра. В череп кроликам имплантировали полилактидные мембраны (n=12), из которых шесть были не модифицированы (контрольная группа) и шесть – покрыты наночастицами коллоидного серебра (экспериментальная группа). В группе контроля кроликам внутримышечно вводили пенициллин. Реакцию тканей черепа оценивали через 2 недели микроскопическим и иммуногистохимическим (CD3, CD15, CD30) методами. В экспериментальной группе по сравнению с группой контроля показатели воспаления были достоверно ниже (CD3: 6,5±3,1 % и 17,3±5,2 %, p=0,03; CD30: 3,1±1,4 % и 14,1±3,6 %, p=0,01), фибропластическая реакция была менее выражена, без признаков формирования соединительнотканной капсулы, не выявлены инфекционные осложнения. В контрольной группе обнаружены признаки инфицирования в области послеоперационной раны (n=1). Использование коллоидного серебра в качестве противомикробного и противовоспалительного покрытия биodeградируемых мембран имеет потенциал, что требует дальнейшего изучения.

*Ключевые слова:* направленная костная регенерация, изолирующая мембрана, полилактид, коллоидное серебро, наночастицы серебра

Using the properties of suture material as an example, it was shown that silver nanoparticles improve its antimicrobial and anti-inflammatory properties. In this work, we studied the properties of insulating membranes modified with silver nanoparticles. Polylactide membranes (n=12) were implanted into the skull of rabbits, of which six were not modified (control group) and six were coated with colloidal silver nanoparticles (experimental group). In the control group, rabbits were injected penicillin intramuscularly. The response of the skull tissues was evaluated after 2 weeks by microscopic and immunohistochemical (CD3, CD15, CD30) methods. In the experimental group, compared with the control group, inflammation indicators were significantly lower (CD3: 6.5±3.1 % and 17.3±5.2 %, p=0.03; CD30: 3.1±1.4 % and 14.1±3.6 %, p=0.01), the fibroplastic reaction was less pronounced with no signs of connective tissue capsule formation, and no infectious complications were detected. In the control group, signs of infection were found in the area of the postoperative wound (n=1). The use of colloidal silver as an antimicrobial and anti-inflammatory coating for biodegradable membranes has potential, which requires further study.

*Keywords:* guided bone regeneration, insulating membrane, polylactide, colloidal silver, silver nanoparticles

**Для цитирования:** Демяшкин Г. А., Шаламова Е. А., Бороздкин Л. Л., Центроев З. С., Иванова И. В., Ивашкевич С. Г., Гевандова М. Г. ИММУНОГИСТОХИМИЧЕСКАЯ И МОРФОЛОГИЧЕСКАЯ ХАРАКТЕРИСТИКА ТКАНЕВОГО ОТВЕТА НА ПОЛИЛАКТИДНЫЕ МЕМБРАНЫ С КОЛЛОИДНЫМ СЕРЕБРОМ. *Медицинский вестник Северного Кавказа*. 2019; 14(4):664-667. DOI – <https://doi.org/10.14300/mnnc.2019.14164>

**For citation:** Demyashkin G. A., Shalamova E. A., Borozdkin L. L., Centroev Z. S., Ivanova I. V., Ivashkevich S. G., Gevandova M. G. IMMUNOHISTOCHEMICAL AND MORPHOLOGICAL CHARACTERISTIC OF TISSUES RESPONSE TO POLYLACTIC ACID MEMBRANES WITH COLLOID SILVER. *Medical News of North Caucasus*. 2019;14(4):664-667. DOI – <https://doi.org/10.14300/mnnc.2019.14164> (In Russ.)

ИГХ – иммуногистохимическое (исследование)

**Н**а сегодняшний день пародонтит занимает одно из первых мест среди причин, приводящих к потере зубов [1, 2]. Как следствие, ведется активный поиск эффективных методов восстановления костных структур, разрушающихся на поздних стадиях пародонтита [3–5]. При проведении операций направленной костной регенерации всегда используются изолирующие мембраны, ксено-, аллогенные или синтетические [3, 6–8]. Сами по себе мембраны, как инородное тело, могут вызывать разной выраженности асептическое воспаление, а в случае расхождения швов над зоной реконструкции возможно инфицирование регенерата и его потеря. Модификация свойств изолирующих мембран позволит повысить эффективность операций по направленной костной регенерации.

На примере свойств шовного материала показано, что наночастицы серебра повышают его качество. Наночастицы серебра являются эффективной альтернативой антибиотикам, обладая широким спектром противомикробной активности [9, 10]. В последние годы также появились данные о противовоспалительной и антифиброзирующей активности наночастиц серебра в покрытиях биодеградируемых мембран [11].

В русле обозначенной проблемы представляется целесообразным исследовать применение наночастиц коллоидного серебра для покрытия биодеградируемых мембран как эффективного противомикробного и противовоспалительного средства.

Цель исследования: оценка противовоспалительных и антимикробных свойств изолирующих полилактидных мембран, модифицированных раствором с наночастицами серебра.

Для реализации цели были поставлены следующие задачи. С помощью комплекса гистологических и иммуногистохимических (ИГХ) методов оценить: (1) активность воспалительной реакции (характеристика инфильтрата, CD3, CD15, CD30); (2) активность фибропластической реакции (фибробласты, капсула) и (3) частоту инфекционных осложнений (признаки инфицирования раны).

**Материал и методы.** Экспериментальное исследование проводилось на базе Сеченовского Университета. В качестве модели использовали кроликов-самцов породы шиншилла (n=12). Животные содержались в виварии при 15-часовом световом дне, при температуре +22 °С. Все манипуляции соответствовали Международным рекомендациям по проведению медико-биологических исследований с использованием животных и приказу Минздравсоцразвития № 708н от 23.08.2010 «Об утверждении правил лабораторной практики».

Для исследования были подготовлены полилактидные мембраны 1×1 см массой 0,011 мг, изготовленные методом прессования (n=12), половина из которых (n=6) были модифицированы путем погружения в емкость с коллоидным раствором наночастиц серебра. Далее проводили имплантацию мембран кроликам. Животных разделили на две группы:

контрольную (n=6) – полилактидная мембрана без модификаций и экспериментальную (n=6) – полилактидная мембрана с покрытием наночастицами коллоидного серебра. В контрольной группе кроликам внутримышечно вводили пенициллин (2,5 мг, 7 дней).

Под наркозом (золетил 5 мг/кг) каждому кролику на черепе был сформирован костный дефект и на его место установлена мембрана из полилактида. Через 2 недели после операции кролик выведен из эксперимента. После трепанации черепа послеоперационный участок (мягкие ткани и затылочная кость черепа 4×3 см) отправлен на гистологическое и иммуногистохимическое исследование.

**Морфологическое исследование.** Материал фиксировали в 10 % нейтральном формалине, забуференном по Лилли (при pH 7,2–7,4), заливали в парафин по стандартной методике, окрашивали гематоксилином и эозином и по Массону согласно протоколам. Морфометрию проводили по следующей методике: в 10 полях зрения при увеличении ×400 считали долю нейтрофилов, эозинофилов, лимфоцитов и макрофагов в воспалительном инфильтрате (в %), затем рассчитывали среднее значение и стандартное отклонение.

После депарафинизации и регидратации парафиновых срезов проводили ИГХ-исследование по стандартной методике в автоматическом режиме в иммуногистостейнере Bond-Max («Leica», Германия). В качестве первичных (в готовом разведении) использовали антитела к CD3 (клон LN10, Novocastra™, Великобритания), CD15 (BY87, Novocastra™, Великобритания) и CD30 (JCM182, Novocastra™, Великобритания). Вторичные антитела (универсальные) – Cell Marque (США). Для каждого маркера выполняли контрольные исследования. Срезы докрасивали гематоксилином Майера, промывали под проточной водой, дегидратировали и заключали в бальзам. Визуализацию материала выполняли на светооптическом микроскопе «CarlZeissLab.A1» (Carl Zeiss, Германия), совмещённом с видеокамерой «AxioCamERc5s» (Carl Zeiss Microscopy GmbH, Германия) и программным обеспечением ZENLite. Далее подсчитывали долю иммунопозитивных клеток (в %) в 10 полях зрения при увеличении ×400: «–» – отсутствие, «+» – слабая (1–10 % клеток), «++» – умеренная (11–50 % клеток), «+++» – выраженная (≥51 % клеток) реакция [12].

**Статистический анализ.** Полученные результаты были статистически обработаны с использованием программного пакета SPSS 7.5 for Windows statistical software package (IBM Analytics, США), включая расчет средних арифметических величин с ее предельными отклонениями и среднеквадратичную ошибку. Соответствие данных нормальному распределению проверяли по критерию Колмогорова – Смирнова. Для оценки достоверности различий средних значений использовали непараметрический U-критерий Манна – Уитни. При отсутствии нормального распределения данных использовали непараметрический критерий F. Wilcoxon с уровнем значимости  $p < 0,05$ .

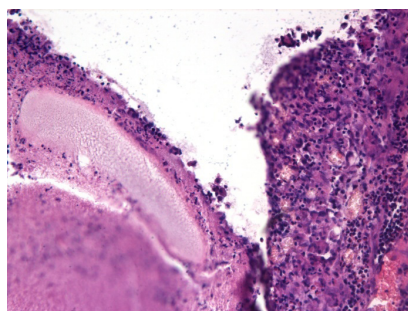
**Результаты и обсуждение.**

*Микроскопическое исследование.*

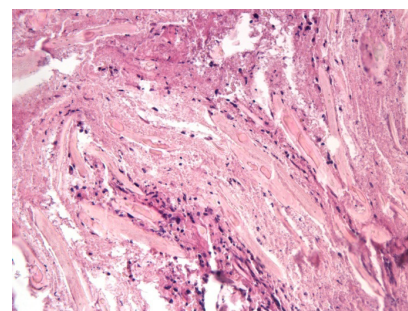
В контрольной группе (n=5) отмечали следующую картину: между структурами сохранившейся мембраны (20–40 %) выраженное хроническое воспаление с преобладанием эозинофилов, лимфоцитов и макрофагов ( $38,1 \pm 5,3$  %,  $18,2 \pm 4,8$  % и  $27,3 \pm 4,5$  % соответственно), единичные полиморфноядерные лейкоциты, по периферии импланта формирующаяся соединительнотканная капсула, представленная коллагеновыми волокнами и фибробластами. Один образец с полями клеточного детрита. В образцах экспериментальной группы (n=6) наблюдали различную степень сохранности мембран (5–48 %), незначительную воспалительную реакцию с единичными лимфоцитами и макрофагами и замещение мембран сетью тонких коллагеновых волокон и фибробластами без признаков оформленной капсулы. При окраске по Массону в экспериментальной группе выявили снижение доли толстых коллагеновых волокон (синее окрашивание) и наличие эластических волокон (красно-желтое окрашивание) по сравнению с контрольной группой (рис.).

*Иммуногистохимическое исследование.* В контрольной группе (n=6) обнаружили умеренную положительную реакцию с антителами к CD3 ( $17,3 \pm 5,2$  %) и CD30 ( $14,1 \pm 3,6$  %), в том числе в межклеточном матриксе (рис.). Маркирование на CD15 показало слабую иммунопозитивную реакцию ( $3,4 \pm 1,2$  %). В экспериментальной группе (n=6) все иммуномаркеры продемонстрировали слабую положительную реакцию: CD3 ( $6,5 \pm 3,1$  %), CD30 ( $3,1 \pm 1,4$  %), CD15 ( $1,2 \pm 0,5$  %), со статистически достоверным уменьшением числа клеток, иммунопозитивных в отношении CD3 ( $p=0,03$ ) и CD30 ( $p=0,01$ ).

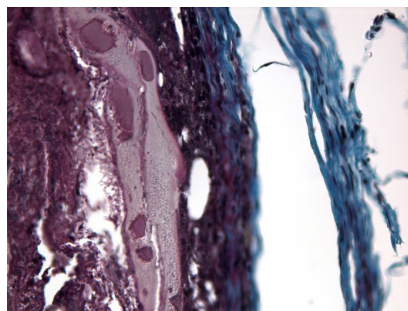
Полученные результаты свидетельствуют о достаточной противомикробной активности покрытия полилактидной мембраны наночастицами серебра при использовании в качестве их источника коллоидного раствора, что согласуется с данными зарубежных коллег об эффективности покрытия наночастицами серебра мембран и шовного материала различными физико-химическими и биологическими методами [9, 10, 13]. Уменьшение доли CD3+ и CD30+ клеток демонстрирует снижение активности воспалительного ответа на инородное тело, в особенности со стороны активированных лимфоцитов. Миграция макрофагов и нейтрофилов также происходила менее активно



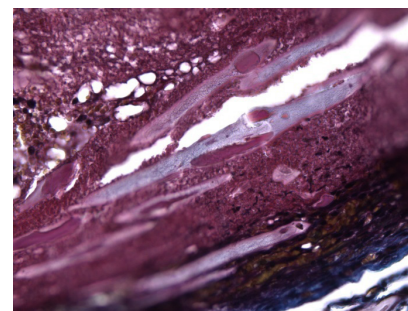
H&E, ×200



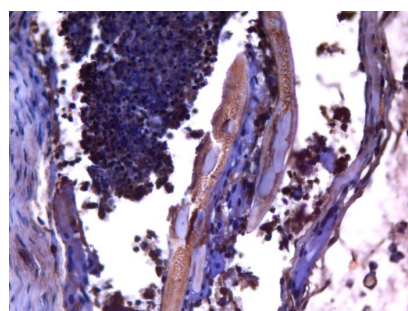
H&E, ×200



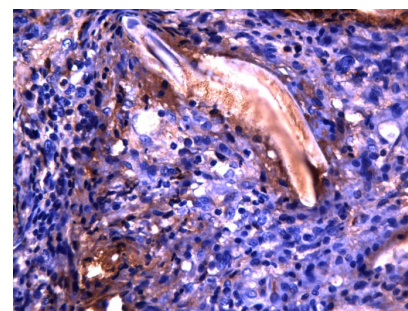
Masson, ×400



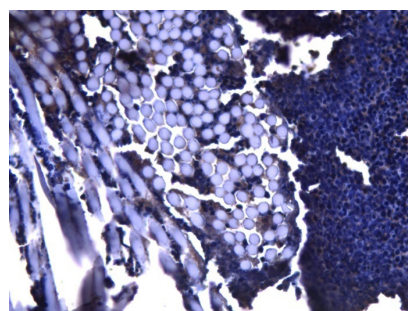
Masson, ×400



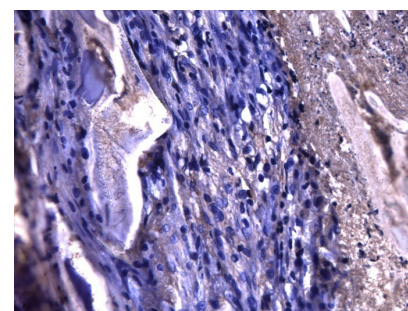
CD3, ×400



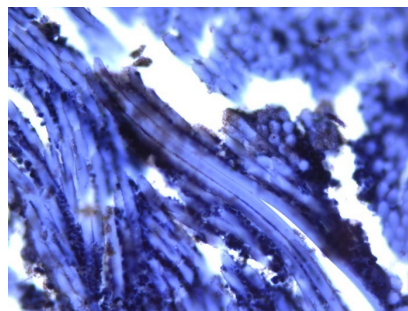
CD3, ×400



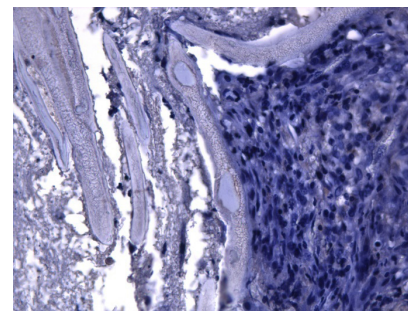
CD30, ×400



CD30, ×400



CD15, ×400



CD15, ×400

Рис. Результаты гистологического, гистохимического и иммуногистохимического исследования в контрольной (слева) и экспериментальной (справа) группах. Окраска гематоксилином и эозином (H&E), увелич. ×200; по Массону (Masson), ×400. Антитела к CD3 (лимфоциты), CD30 (активированные лимфоциты), CD15 (нейтрофилы); докрасивание гематоксилином, ув. ×400

в экспериментальной группе, хотя снижение уровня CD15-иммунопозитивности не достигло статистической значимости. Данная картина наряду с уменьшением выраженности фиброобразования в виде формирования организованной капсулы свидетельствует о подавлении воспалительной реакции на всех этапах ее развития.

#### Литература/References

1. Nazir M. A. Prevalence of periodontal disease, its association with systemic diseases and prevention. *Internat. J. Health Sc.* 2017;11(2):72-80.
2. Panagakos F., Scannapieco F. Periodontal inflammation: from gingivitis to systemic disease? *Gingival Diseases – Their Aetiology, Prevention and Treatment.* 2011. <https://doi.org/10.5772/37923>
3. Siaili M., Chatzopoulou D., Gillam D. An overview of periodontal regenerative procedures for the general dental practitioner. *Saudi Dent. J.* 2018;30(1):26-37. <https://doi.org/10.1016/j.sdentj.2017.11.001>
4. Saleem M., Pisani F., Zahid F. M. [et al.]. Adjunctive platelet-rich plasma (PRP) in infrabony regenerative treatment: a systematic review and RCT's meta-analysis. *Stem. Cells International.* 2018;2018:1-10. <https://doi.org/10.1155/2018/9594235>
5. Devi R. Clinical evaluation of insulin like growth factor-I and vascular endothelial growth factor with alloplastic bone graft material in the management of human two wall intra-osseous defects. *J. Clin. Diagn. Res.* 2016. <https://doi.org/10.7860/jcdr/2016/21333.8476>
6. Jung R. E., Kokovic V., Jurisic M., Yaman D., Subramani K., Weber F. E. Guided bone regeneration with a synthetic biodegradable membrane: a comparative study in dogs. *Clin. Oral Implants Res.* 2010;22(8):802-807. <https://doi.org/10.1111/j.1600-0501.2010.02068.x>
7. Иванов С. Ю., Бонартцев А. П., Гажва Ю. В. [и др.]. Разработка и доклинические исследования изолирующей мембраны на основе сополимера поли-3-оксибутирата-со-3-оксивалерата для направленной костной регенерации. *Биомедицинская химия.* 2015;61(6):717-723. [Ivanov S. Yu., Bonartsev A. P., Gazhva Yu. V. [et al.]. Development and preclinical studies of insulating membranes based on poly-3-hydroxybutyrate-co-3-hydroxyvalerate for

**Заключение.** Использование раствора коллоидного серебра для покрытия наночастицами полилактидных мембран имеет потенциал в качестве противомикробного и противовоспалительного агента.

**Авторы заявляют об отсутствии конфликта интересов.**

8. Мещуку И., Мураев А. А., Гажва Ю. В., Ивашкевич С. Г. Сравнительная характеристика различного типа барьерных мембран, используемых для направленной костной регенерации в стоматологии и челюстно-лицевой хирургии. *Российский стоматологический журнал.* 2017;21(5):291-296. [Mещуку И., Мураев А. А., Гажва Ю. В., Ивашкевич С. Г. Comparative characteristics of various types of membranes used for bone grafting and guided tissue regeneration in dentistry and maxillofacial surgery. *Rossiyskii stomatologicheskii zhurnal. – Russian Journal of Dentistry.* 2017;21(5):291-296. (In Russ.)].
9. Durán N., Durán M., Jesus M. B. D., Seabra A. B., Fávares W. J., Nakazato G. Silver nanoparticles: A new view on mechanistic aspects on antimicrobial activity. *Nanomed. Nanotechnol. Biol. Med.* 2016;12(3):789-799. <https://doi.org/10.1016/j.nano.2015.11.016>
10. Wei L., Lu J., Xu H., Patel A., Chen Z.-S., Chen G. Silver nanoparticles: synthesis, properties, and therapeutic applications. *Drug. Discovery Today.* 2015;20(5):595-601. <https://doi.org/10.1016/j.drudis.2014.11.014>
11. Chen S., Wang G., Wu T. [et al.]. Silver Nanoparticles/Ibuprofen-Loaded Poly(L-lactide) Fibrous Membrane: Anti-Infection and Anti-Adhesion Effects. *Intern. J. Mol. Sci.* 2014;15(8):14014-14025. <https://doi.org/10.3390/ijms150814014>
12. Dabbs D. J. Diagnostic immunohistochemistry. Philadelphia, PA: Elsevier Saunders, 2014.
13. Liu S., Zhao J., Ruan H., Wang W., Wu T. [et al.]. Antibacterial and anti-adhesion effects of the silver nanoparticles-loaded poly(L-lactide) fibrous membrane. *Mater. Sci. Eng.: C. Mater. Biol. Appl.* 2013;33(3):1176-1182. <https://doi.org/10.1016/j.msec.2012.12.008>

#### Сведения об авторах:

Демяшкин Григорий Александрович, кандидат медицинских наук, доцент кафедры патологической анатомии; тел.: 89262755302; e-mail: dr.dga@mail.ru

Шаламова Елена Александровна, студент международной школы; тел.: 89055148141; e-mail: eshal-129@yandex.ru

Бороздкин Леонид Леонидович, ассистент кафедры челюстно-лицевой хирургии; тел.: 89035855550; e-mail: lborozdkin@yandex.ru

Центроев Зелымхан Сулимбекович, аспирант; тел.: 89264944444; e-mail: tsentroev@bk.ru

Иванова Ирина Вячеславовна, ординатор; тел.: 89104179239; e-mail: ivanova-ira24@mail.ru

Ивашкевич Сергей Георгиевич, кандидат медицинских наук, доцент кафедры челюстно-лицевой хирургии и хирургической стоматологии; тел.: 89262072732; e-mail: impl2000@gmail.com

Гевандова Маргарита Грантовна, кандидат медицинских наук, доцент, заведующая кафедрой биологии; тел.: 89624483397; e-mail: mgev@yandex.ru