endothelial cells (HUVECs). *J. Cell. Commun. Signal.* 2017;11(3):275-279. https://doi.org/10.1007/s12079-017-0396-4
6. Авруцкая В. В., Крукиер И. И., Дегтярева А. С., Кравченко Л. В., Авилова О. В. Роль цитокиновой продукции у женщин с физиологической и осложненной задержкой роста плода беременностью. *Российский иммунологический журнал.* 2015;9(1):5-7. [Avrutskaya V. V., Krukiyer I. I., Degtyareva A. S., Kravchenko L. V., Avilova O. V. The role of cytokine products in women with physiological and complicated pregnancy retardation. *Rossiyskiy immunologicheskiy zhurnal. – Russian immunological journal.* 2015;9(1):5-7. (In Russ.)].
7. Duhig K., Chappell L. C., Shennan A. H. Oxidative stress in pregnancy and reproduction. *Obstet. Med.* 2016;9(3):113-116. https://doi.org/doi: 10.1177/1753495X16648495

Сведения об авторах:

Крукиер Ирина Ивановна, доктор биологических наук, ведущий научный сотрудник отдела медико-биологических проблем в акушерстве, гинекологии и педиатрии; тел.: 89282263853; e-mail: biochem@rniiap.ru

Авруцкая Валерия Викторовна, доктор медицинских наук, главный научный сотрудник акушерско-гинекологического отдела; тел.: 89185320562; e-mail: biochem@rniiap.ru

Левкович Марина Аркадьевна, доктор медицинских наук, ведущий научный сотрудник отдела медико-биологических проблем в акушерстве, гинекологии и педиатрии; тел.: (8632)275077, e-mail: biochem@rniiap.ru

Григорьянц Армен Александрович, ассистент кафедры акушерства и гинекологии; тел.: 89054417014; e-mail: mr.vanhelsink@mail.ru

Никашина Анастасия Александровна, кандидат биологических наук, научный сотрудник отдела медико-биологических проблем в акушерстве, гинекологии и педиатрии; тел.: (8632)275077; e-mail: biochem@rniiap.ru

Ерджанян Лиана Левоновна, младший научный сотрудник акушерско-гинекологического отдела; тел.: (8632)275077; e-mail: biochem@rniiap.ru

© Коллектив авторов, 2019
УДК 616.127-053.32-091
DOI – http://dx.doi.org/10.14300/mnnc.2019.14096
ISSN 2073-8137

ГИСТИОЦИТОИДНАЯ КАРДИОМИОПАТИЯ У НОВОРОЖДЕННОГО С ЭКСТРЕМАЛЬНО НИЗКОЙ МАССОЙ ТЕЛА

Л. В. Кулида, О. П. Сарыева, М. В. Малышева

Ивановский научно-исследовательский институт материнства и детства им. В. Н. Городкова, Россия

HYSTYOCYTOID CARDIOMYOPATHY IN THE NEWBORN WITH EXTREMELY LOW BODY WEIGHT

Kulida L. V., Saryeva O. P., Malysheva M. V.

V. N. Gorodkov Ivanovo Research Institute of Maternity and Childhood, Russia

Приведено описание клинического наблюдения гистиоцитоидной кардиомиопатии у новорожденной девочки с экстремально низкой массой тела. Это генетически детерминированная форма кардиомиопатии, связанная с мутацией гена, кодирующего белки митохондриального транспорта электронов. Наблюдение отражает основные клинические проявления и особенности структурной перестройки миокарда, характерные для данной формы кардиомиопатии.

Ключевые слова: гистиоцитоидная кардиомиопатия, митохондриальная миопатия, нарушение сердечного ритма, недоношенные новорожденные

A description of the clinical observation of histiocytoid cardiomyopathy in an extremely low birth weight of a newborn girl is given. This is a genetically determined form of cardiomyopathy associated with a mutation of the gene encoding the proteins of electron mitochondrial transport. Observation reflects the main clinical manifestations and features of myocardial restructuring characteristic of this form of cardiomyopathy.

Keywords: histiocytoid cardiomyopathy, mitochondrial myopathy, cardiac rhythm disturbance, a newborn with extremely low body weight

Для цитирования: Кулида Л. В., Сарыева О. П., Малышева М. В. ГИСТИОЦИТОИДНАЯ КАРДИОМИОПАТИЯ У НОВОРОЖДЕННОГО С ЭКСТРЕМАЛЬНО НИЗКОЙ МАССОЙ ТЕЛА. *Медицинский вестник Северного Кавказа.* 2019;14(2):382-384. DOI – http://dx.doi.org/10.14300/mnnc.2019.14096

For citation: Kulida L. V., Saryeva O. P., Malysheva M. V. HYSTYOCYTOID CARDIOMYOPATHY IN THE NEWBORN WITH EXTREMELY LOW BODY WEIGHT. *Medical News of North Caucasus.* 2019;14(2):382-384. DOI – http://dx.doi.org/10.14300/mnnc.2019.14096 (In Russ.)

АД – артериальное давление
ГК – гистиоцитоидная кардиомиопатия
ИВЛ – искусственная вентиляция легких
КМП – кардиомиопатия
мтДНК – митохондриальная ДНК
ЧСС – частота сердечных сокращений
ЭКГ – электрокардиография
ЭхоКГ – эхокардиография

Гистиоцитоидная кардиомиопатия (ГК) – достаточно редкое заболевание миокарда, впервые описано D. Voth под названием «арахноцитоз сердечной мышцы» в 1962 году [1]. По классификации American Heart Association (2006) относится к первичным (генетически обусловленным) кардиомиопатиям (КМП). В качестве синонимов этой КМП известны младенческая ксантоматозная КМП, младенческая КМП, фокальная жировая КМП, онкоцитарная КМП, изолированный кардиальный липидоз, опухоль сердца из клеток Пуркинье, гамартома миокарда и проводящей системы сердца, пенистая трансформация миокарда. Соотношение между девочками и мальчиками при этом заболевании составляет 3:1. Манифестировать данная форма КМП может в виде синдрома внезапной смерти либо нарушений ритма сердца.

Семейные случаи ГК и у представителей европеоидной расы (примерно 80 % наблюдений) дали основание предположить генетическую детерминированность данной формы кардиомиопатии с Х-сцепленным наследованием и локализацией гена в сегменте Хр22 [2, 3]. Поиск детерминантных генов, ответственных за развитие этой КМП, и патологических мутаций выявил мутацию в гене G15498A митохондриальной ДНК (мтДНК), кодирующем цитохром В, что приводит к нарушениям транспорта электронов в митохондриях. Высказано предположение о прямом и опосредованном влиянии генных мутаций через систему сигнальных каскадов кодируемых белков на активацию апоптоза кардиомиоцитов, их гипертрофию и кардиофиброз. Возможность развития заболевания под влиянием повреждающих факторов допускается в сроке гестации 5–6 недель – на этапе закладки атриовентрикулярного и синусового узлов, дифференцировки в клетки проводящей системы эмбриональных волокон Пуркинье [4]. Обострение и утяжеление болезни возможно под влиянием вирусной инфекции и профилактических прививок [5].

Клинические проявления ГК отличаются определенным полиморфизмом. Манифестирует заболевание обычно нарушением сердечного ритма в виде резистентных к антиаритмической терапии желудочковых и наджелудочковых тахиаритмий [6] либо внезапно развившейся сердечной недостаточности [3]. У 19–22 % больных кардиомиопатия дебютировала синдромом внезапной младенческой смерти [7]. Нередко (до 16 % случаев) КМП сочетается с дефектами перегородок сердца, фиброэластозом миокарда и гипоплазией левых отделов. В 17 % случаев диагностируется экстракардиальная патология: микрофтальмия, катаракта, афакия, гидроцефалия, агенезия мозолистого тела [3].

При аутопсии макроскопически в 95 % случаев отмечается кардиомегалия, расширение полости левого желудочка и повышенная его трабекулярность. В стенке левого желудочка, под эндокардом папиллярных мышц и на створках атриовентрикулярных клапанов, а также в предсердиях обнаруживаются округлые желтовато-белые микроузелки, представляющие собой гамартоподобную пролиферацию полигональных пенистых и гранулированных клеток. Неблагоприятной прогностически считается локализация подобных структур в проводящей системе сердца.

При электронной микроскопии обнаруживаются гипертрофированные кардиомиоциты с небольшим количеством миофибрилл [2]. Характерным считают выявление множества аномальных деформированных и увеличенных митохондрий с дезорганизованными гребнями и кристами, которые содержат низкое количество цитохрома b и плотные включения. Окраска гистиоцитоидных клеток десмином, актином и миоглобином доказывает их мышечное происхождение. В цитоплазме клеток определяется большое количество рассеянного пигмента, липиды и гликоген. Очаговые скопления клеток подобного типа сочетаются с фокусами фиброза в миокарде [4, 8]. Клетки гистиоцитоидного типа обладают аритмогенным потенциалом, удаление из них узелковых скоплений может приводить к исчезновению аритмий. При отсутствии лечения ГК заканчивается летально в течение первых двух лет жизни.

Приводим клиническое наблюдение недоношенной новорожденной В., погибшей в раннем неонатальном периоде. Девочка от 5 беременности, преждевременные роды в 26 недель 4 дня. Матери 36 лет, отцу – 37 лет, вредных привычек не имеют. У женщины в анамнезе 1 своевременные роды и 3 медицинских аборта. Течение настоящей беременности осложнилось угрозой невынашивания и низкой плацентацией. Девочка родилась с массой тела 800 г, длиной – 33 см с оценкой по Апгар 1/3 балла. По тяжести состояния ребенок переведен на аппаратную ИВЛ, помещен в кувез, начата интенсивная терапия. Тоны сердца приглушены, нежный систолический шум слева от грудины, ЧСС 140–160 в минуту, АД 57/25 мм рт. ст. По данным ЭКГ: ритм синусовый, неполная блокада правой ножки пучка Гиса. При ЭхоКГ: открытый артериальный проток, открытое овальное окно, клапаны без особенностей, повышенная трабекулярность левого желудочка. На третьи сутки жизни у ребенка отмечены частые приступы тахикардии с переходом в фибрилляцию желудочков. На фоне чередования суправентрикулярной и желудочковой тахикардии возникла асистолия. Проводимые реанимационные мероприятия – без эффекта. Констатирована смерть.

На аутопсии: сердце увеличено в размерах до 4,3х3,3х2,4 см (норма 3,2х2,8х1,3 см), масса – 22,3 г при норме – 7,2±0,5 г. Отмечается истончение стенки левого желудочка до 0,2 см. Толщина межжелудочковой перегородки и стенки правого желудочка составила 0,4 см. В левом желудочке определяется повышенная трабекулярность и дополнительные хордальные нити атриовентрикулярных клапанов. Гистологически выявляется нарушение упорядоченного расположения мышечных волокон и их фрагментарность. Субэндокардиально по ходу папиллярных и трабекулярных мышц визуализируются очаги серовато-желтого цвета. В створках трикуспидального и митрального клапанов отмечается очаговый гиалиноз (рис. 1). В мембранозной части межжелудочковой перегородки – дефект 0,4х0,6 см. Гистологически в субэндокардиальных отделах миокарда левого желудочка обнаружены крупноочаговые скопления полигональных клеток с «оптически пустой» цитоплазмой (рис. 2). Аналогичные, но меньшие по площади, очаговые скопления полигональных клеток определяются в межжелудочковой и межпредсердной перегородках, по ходу элементов проводящей системы сердца. Выявлена гипоплазия легких (масса – 12,7 г,

при норме – 24,4 г), внутриутробно приобретенная гипоплазия фетально незрелого тимуса (масса – 1,7 г, норма – 3,4 г), ретардантный тип дисхроний развития надпочечников и головного мозга.

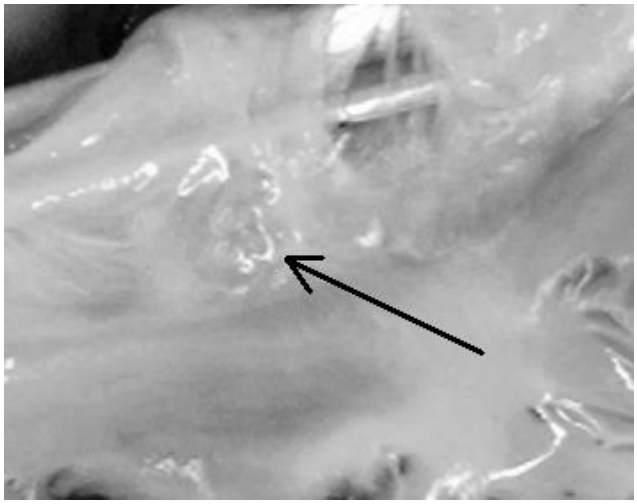

Рис. 1. Желтовато-белесоватые узелки в створках митрального клапана, фокусы фиброза

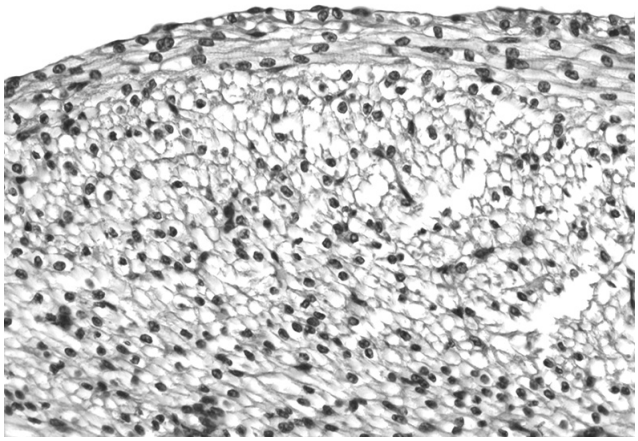

Рис. 2. Очаговые субэндокардиальные скопления в миокарде крупных полигональных клеток со светлой цитоплазмой. Окр. гематоксилином и эозином. Ув. х400

Заключение. Данное наблюдение представляет собой редкий вариант первичной (генетически детерминированной) кардиомиопатии, встречающейся исключительно у детей первых месяцев жизни и потенциально летальной.

Литература/References

1. Voth D. Uber die Arachnocytose des Herzmuskels. *Frank Zschr. Z. Pathol.* 1962;71:646-656.
2. Ruszkiewicz A. R., Vernon-Roberts E. Sudden death in an infant due to histiocytoid cardiomyopathy. A light-microscopic, ultrastructural, and immunohistochemical study. *Am. J. Forensic. Med. Pathol.* 1995;16(1):74-80. https://doi.org/10.1097/00000433-199503000-00017
3. Shehata B. M., Patterson K., Thomas J. E., Scala-Barnett D., Dasu S., Robinson H. B. Histiocytoid cardiomyopathy: Three new cases and review of the literature. *Peadiatr. Devel. Pathol.* 1998;1:56-69.
4. Кантемирова М. Г., Коровина О. А., Новикова Ю. Ю., Пролыгина Е. А., Семенова Л. П. [и др.]. Гистиоцитоидная кардиомиопатия: обзор литературы и клиническое наблюдение. *Трудный пациент.* 2015;13(1-2):45-47. [Kantemirova M. G., Korovina O. A., Novikova Ju. Ju., Prolygina E. A., Semenova L. P. [et al.]. Histiocytoid Cardiomyopathy: Literature Review and Case Report. *Trudnyj pacient. – Difficult patient.* 2015;13(1-2):45-47. (In Russ.)].
5. Брегель Л. В., Белозеров Ю. М., Оглоблина М. Л., Голубев С. С., Земченко О. А. [и др.]. Гистиоцитоидная кардиомиопатия у младенца. *Кардиология.* 2012;52(7):93-96. [Bregel L. V., Belozerov Ju. M., Ogloblina M. L., Golubev S. S., Zemchenko O. A. [et al.]. Histiocytoid Cardiomyopathy in an Infant. *Kardiologija. – Cardiology.* 2012;52(7):93-96. (In Russ.)].
6. Xie H., Chen X., Chen N., Zhou Q. Sudden Death in a Male Infant Due to Histiocytoid Cardiomyopathy: An Autopsy Case and Review of the Literature. *Am. J. Forensic. Med. Pathol.* 2017;38(1):32-34. https://doi.org/10.1097/PAF.0000000000000289
7. Valdes-Dapena M., Gilbert-Barnesse E. Cardiovascular causes for sudden infant death. *Pediatr. Pathol. Mol. Med.* 2002;21:195-211. https://doi.org/10.1080/15227950252852096.
8. Labombarda F., Maragnes P., Jokic M., Jeanne-Pasquier C. Sudden death due to histiocytoid cardiomyopathy. Rev. Esp. Cardiol. 2011;64(9):837-838. https://doi.org/10.1016/j.rec.2010.11.015

Сведения об авторах:

Кулида Людмила Викторовна, доктор медицинских наук, старший научный сотрудник лаборатории патоморфологии и электронной микроскопии; тел.: 9106994927, (4932)337055; e-mail: kulida@mail.ru

Сарыева Ольга Павловна, кандидат медицинских наук, младший научный сотрудник; тел.: 9109962716, (4932)337055; e-mail: saryevaolga@mail.ru

Малышева Мария Вячеславовна, аспирант; тел.: 9203558431, (4932)337055; e-mail: lady.kamenskaya@mail.ru