2007. [Sveshnikov A. V. Kompyuterny analiz mikrososudistykh setey: avtoref. dis. … kand. med. nauk. Tula, 2007. (In Russ.)].
12. Фабрикантов О. Л., Проничкина М. М. Капилляроскопические параметры микроциркуляции ногтевого ложа (обзор литературы). *Сибирский научный медицинский журнал.* 2018;38(2):62-67. [Fabrikantov O. L., Pronichkina M. M. Kapillyaroskopicheskiye parametry mikrotsirkulyatsii nogtevogo lozha (obzor literatury). *Sibirsky nauchny meditsinsky zhurnal. – Siberian scientific medical journal.* 2018;38(2):62-67. (In Russ.)]. https://doi.org/10.15372/SSMJ20180210
13. Chilian W. Coronary microcirculation in health and disease. *Circulation*. 1997;95:522-528.
14. Гайворонский И. В., Горячева И. А. Варианты архитектоники венечных артерий и их основных ветвей. *Морфологические ведомости.* 2012;2:18-23. [Gayvoronsky I. V., Goryacheva I. A. Varianty arkhitektoniki venechnykh artery i ikh osnovnykh vetvey. *Morfologicheskiye vedomosti. – Morphological Newsletter.* 2012;2:18-23. (In Russ.)].
15. Алиев В. И. Сосудистое русло межжелудочковой перегородки сердца при различных типах кровоснабжения: автореф. дис. … канд. мед. наук. Оренбург, 2010. [Aliyev V. I. Sosudistoye ruslo mezhzheludochkovoy peregorodki serdtsa pri razlichnykh tipakh krovosnabzheniya: avtoref. dis. … kand. med. nauk. Orenburg, 2010. (In Russ.)].

### Сведения об авторе

Лежнина Оксана Юрьевна, кандидат медицинских наук, доцент кафедры анатомии;
тел.: (8652)353229; e-mail: okliz26@mail.ru; https://orcid.org/0000-0002-0348-0447

© Коллектив авторов, 2019
УДК 611.36-071.3
DOI – http://dx.doi.org/10.14300/mnnc.2019.14091
ISSN – 2073-8137

# АНАТОМИЧЕСКАЯ ВАРИАБЕЛЬНОСТЬ ПОЛОЖЕНИЯ ПЕЧЕНИ В БРЮШНОЙ ПОЛОСТИ

**Е. В. Чаплыгина, О. А. Каплунова, А. С. Губарь, О. П. Суханова, И. М. Блинов**

**Ростовский государственный медицинский университет, Ростов-на-Дону, Россия**

# ANATOMICAL VARIABILITY OF THE POSITION OF THE LIVER IN THE ABDOMINAL CAVITY

**Chaplygina E. V., Kaplunova O. A., Gubar A. S., Sukhanova O. P., Blinov I. M.**

**Rostov State Medical University, Rostov-on-Don, Russia**

По данным компьютерной томографии у 212 человек уточнена встречаемость вариантов положения печени и определены линейные размеры печени в зависимости от вариантов ее положения. При смещении печени во фронтальной плоскости наблюдались промежуточно-сагиттальный (61,3 %), вентропетальный (24,6 %) и дорсопетальный (10,8 %) варианты. В случаях смещения печени в сагиттальной плоскости встречались декстропетальное (53,8 %), промежуточно-фронтальное (31,6 %) и синистропетальное положения (11,3 %). Аномалии положения печени регистрировались в 3,3 % случаев.

*Ключевые слова: тип телосложения, положение печени, размеры печени, спиральная компьютерная томография*

According to computed tomography in 212 people, the occurrence of liver position variants was clarified and the liver linear dimensions were determined depending on its position variants. When the liver was displaced in the frontal plane, intermediate-sagittal (61.3 %), ventropetal (24.6 %) and dorsopetal (10.8 %) variants were observed. In cases of liver displacement in the sagittal plane, the dextropetal (53.8 %), intermediate-frontal (31.6 %) and synistropetal positions (11.3 %) occured. Liver abnormalities were recorded in 3.3 % of cases.

*Keywords: body tympanum, liver position, liver size, spiral computed tomography*

**Для цитирования:** Чаплыгина Е. В., Каплунова О. А., Губарь А. С., Суханова О. П., Блинов И. М. АНАТОМИЧЕСКАЯ ВАРИАБЕЛЬНОСТЬ ПОЛОЖЕНИЯ ПЕЧЕНИ В БРЮШНОЙ ПОЛОСТИ. *Медицинский вестник Северного Кавказа*. 2019;14(2):370-374. DOI – http://dx.doi.org/10.14300/mnnc.2019.14091

**For citation:** Chaplygina E. V., Kaplunova O. A., Gubar A. S., Sukhanova O. P., Blinov I. M. ANATOMICAL VARIABILITY OF THE POSITION OF THE LIVER IN THE ABDOMINAL CAVITY. *Medical News of North Caucasus*. 2019;14(2):370-374. DOI – http://dx.doi.org/10.14300/mnnc.2019.14091 (In Russ.)

КВР – косовертикальный размер
ККР – краниокаудальный размер (высота)
ЛЛР – латеролатеральный размер
ПЗР – переднезадний размер (толщина)
СКТ – спиральная компьютерная томография
MPR – multiplanar reconstruction (многоплоскостная реконструкция)

**В современной литературе присутствует значительный объем информации, посвященной размерам печени, полученной при использовании неинвазивных методов визуализации, в том числе при СКТ [1–9]. Вариабельность линейных размеров печени связана с разнообразием анатомических вариантов её положения и формы, что при оценке результатов исследования может привести к неточным суждениям, касающимся размеров органа или же его сегментов. При этом имеющиеся данные литературы содержат единичные работы, характеризующие вариабельность размеров органа с учетом её положения в брюшной полости [10–12].**

Вместе с тем в доступной литературе имеются единичные работы, описывающие вариабельность размеров и положения печени в брюшной полости [2, 10], а сведения о линейных размерах органа при различных вариантах положения печени в брюшной полости отсутствуют. Создание нормативной базы позволит оценивать значения размеров печени во взаимосвязи с особенностями положения органа в брюшной полости.

Цель работы: определить линейные размеры печени при различных вариантах её положения в брюшной полости относительно фронтальной и сагиттальной плоскостей; уточнить частоту встречаемости этих вариантов у лиц с различными типами телосложения.

**Материал и методы.** Проанализированы компьютерные томограммы 212 обследованных лиц обоего пола юношеского и первого периода зрелого возраста, средний возраст которых составил 30,67±0,31 лет. СКТ в большинстве случаев выполнялась по поводу предполагаемой патологии органов брюшной полости. Критерием включения являлось наличие показаний к проведению исследования, люди с кардиальной и гепатобилиарной патологией из исследования исключались.

Рентгеновскую компьютерную томографию проводили на мультисрезовом спиральном рентгеновском компьютерном томографе «Brilliance 64 Slice» («Philips Medical Systems», Нидерданды) на базе отделения магнитно-резонансной и рентгеновской компьютерной томографии ФГБОУ ВО РостГМУ Минздрава России и на компьютерном томографе «Aquilion» («Toshiba», Япония) на базе отделения лучевой диагностики МБУЗ ЦРБ Аксайского района Ростовской области.

Определение типа телосложения проводили в соответствии с методикой L. Rees и H. J. Eysenck [13].

Измерение краниокаудального (высоты) и переднезаднего (толщины) размеров правой и левой долей печени выполняли по данным сагиттальной, латеролатерального размера – фронтальной MPR-реформации, используя рекомендации В. Б. Симоненко с соавт. [11]. Измерение толщины и высоты долей печени проводили по анатомическим ориентирам: правой доли – по правой срединно-ключичной линии, левой доли – по передней срединной линии.

Положение печени в брюшной полости определяли по классификации В. Н. Войленко с соавт. [14], в соответствии с которой выделяют несколько анатомических вариантов пространственной ориентации органа относительно фронтальной и сагиттальной плоскостей: вентропетальное (anteflexio), дорсопетальное (retroflexio), декстропетальное (dextropositio), синистропетальное (sinistropositio) и промежуточное положение.

Декстропетальное положение органа определяли при смещении печени ниже реберной дуги по правой средней подмышечной линии, синистропетальное положение – при смещении печени латеральнее левой среднеключичной линии. При расположении переднего края печени ниже реберной дуги по правой среднеключичной линии положение печени оценивалось как вентропетальное, если же задний край печени находился ниже, чем передний, то положение органа относилось к дорсопетальному. В остальных случаях положение печени относительно сагиттальной и фронтальной плоскости описывалось как промежуточно-сагиттальное или промежуточно-фронтальное.

Статистическая обработка осуществлялась с использованием пакета прикладных программ «Statistica 6,0». Для каждого параметра рассчитывали выборочную среднюю величину (M), стандартную ошибку средней (m). Достоверность различий средних величин независимых выборок оценивали с помощью непараметрического критерия Манна – Уитни. Статистически значимыми считали различия при уровне $p<0,05$.

**Результаты и обсуждение.** Нормостенический тип телосложения выявлен в 54,3 % случаев, пикнический тип – у 31,1 % обследованных и астенический тип – в 14,6 % случаев.

При смещении печени в сагиттальной плоскости независимо от типа телосложения чаще встречался промежуточно-сагиттальный (61,3 %), реже – вентропетальный (24,6 %) и дорсопетальный (10,8 %) анатомические варианты положения печени (рис. 1, а, б, в).

В случаях смещения печени относительно фронтальной плоскости наиболее часто обнаруживалось декстропетальное положение (53,8 %), реже – промежуточно-фронтальное (31,6 %) и синистропетальное положение органа (11,3 %) (рис. 1, г, д, е).

На долю аномалий печени приходилось 3,3 % случаев.

При анализе положения печени в сагиттальной плоскости нами отмечена тенденция к увеличению встречаемости вентропетального и уменьшению частоты дорсопетального анатомического варианта положения органа по направлению от пикнического к астеническому типу телосложения (рис. 2). Выявлены статистически значимые различия ($p<0,05$) в частоте анатомических вариантов во фронтальной плоскости положения печени между лицами с нормостеническим и астеническим типами телосложения.

Ранее установлено, что наиболее часто встречается промежуточный вариант положения органа относительно фронтальной и сагиттальной плоскостей, расцениваемый авторами как типичное расположение [14]. В нашей выборке промежуточное положение печени чаще наблюдалось только при смещении органа в сагиттальной плоскости, в связи с чем были выделены дополнительные варианты в сагиттальной (промежуточно-сагиттальный, вентропетальный, дорсопетальный варианты) и фронтальной плоскостях (декстропетальный, синистропетальный, промежуточно-фронтальный варианты). По нашим данным, наиболее часто выявляются промежуточно-сагит-

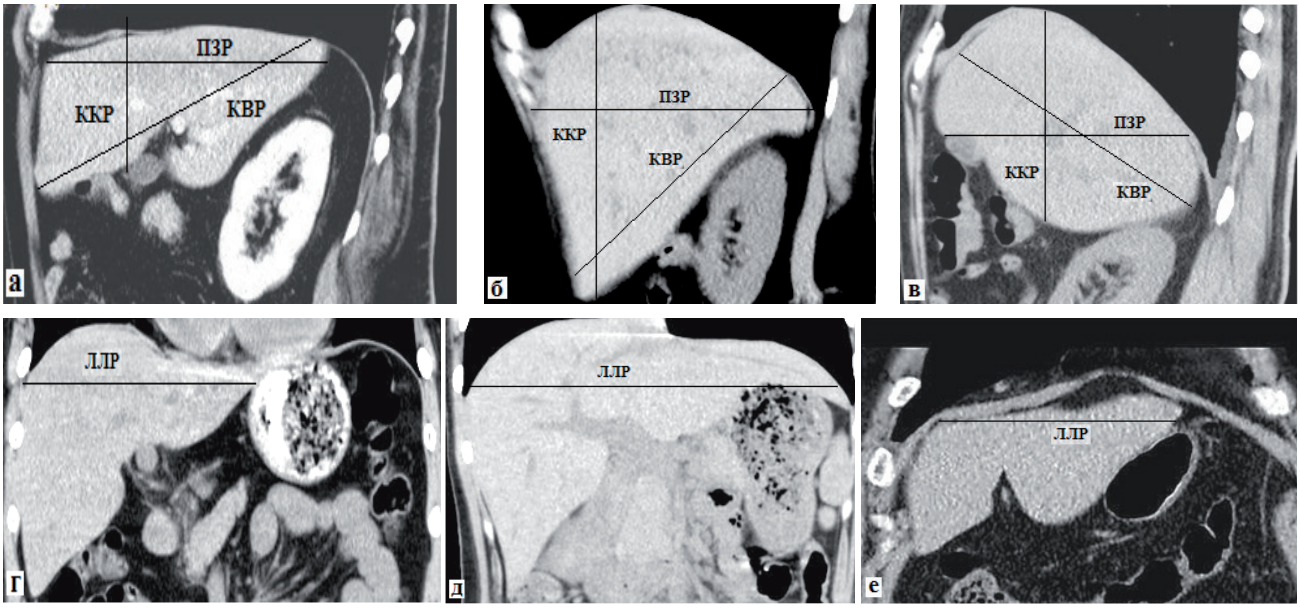


*Рис. 1.* СКТ брюшной полости. Сагиттальная MPR-реформация (а–в): определение линейных размеров печени при промежуточно-сагиттальном (а), вентропетальном (б) и дорсопетальном (в) положениях печени. Фронтальная MPR-реформация (г–е): определение линейных размеров печени при декстропетальном (г), синистропетальном (д) и промежуточно-фронтальном (е) положениях печени

тальный и декстропетальный варианты положения печени.

К аномалиям были отнесены случаи с обратным расположением органов, доля Риделя, саблевидная доля, их сочетание, добавочные доли печени (рис. 3). Анализ линейных размеров печени у этих лиц не проводился ввиду редкой встречаемости (3,3 % случаев), изменчивости формы и неинформативности традиционно измеряемых линейных размеров.

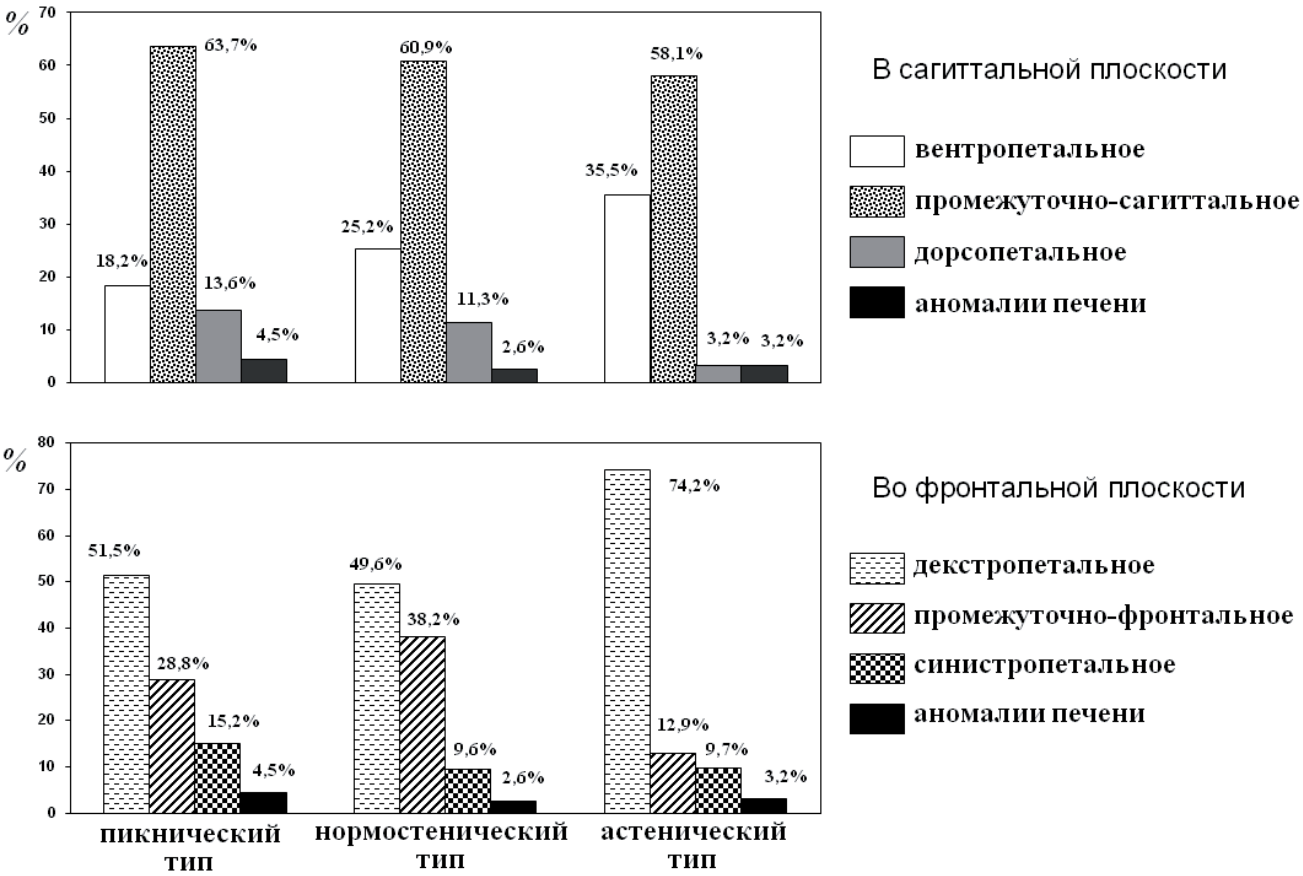


*Рис. 2.* Частота встречаемости анатомических вариантов положения печени в случаях смещения в сагиттальной и фронтальной плоскостях при различных типах телосложения

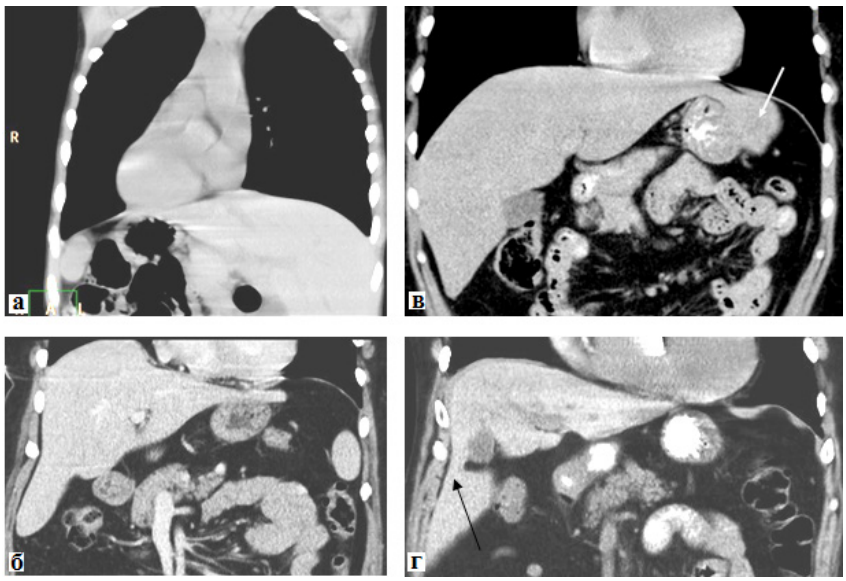


*Рис. 3.* СКТ брюшной полости. Фронтальная MPR-реформация (а-г): обратное положение органов – синдром Картагенера (а), доля Риделя и саблевидная левая доля печени (policeman'shat), релаксация диафрагмы (б), добавочная свисающая доля печени (в), добавочная доля Риделя, соединенная узким перешейком с правой долей печени (г)

При смещении печени во фронтальной плоскости ее линейные размеры статистически значимо различались при различных анатомических вариантах. Краниокаудальный размер правой доли печени при вентропетальном положении был больше (14,48±0,26 см), чем при промежуточно-сагиттальном (10,89±0,15 см) и дорсопетальном (10,50±0,27 см) положениях. При промежуточно-сагиттальном и дорсопетальном положениях переднезадний размер правой доли печени (16,27±0,18 и 16,03±0,38 см соответственно) значимо превосходил таковой при вентропетальном положении органа (13,73±0,21 см). Максимальный косовертикальный размер правой доли печени определялся при дорсопетальном положении (17,89±0,38 см), минимальный – в случаях вентропетального положения (15,88±0,20 см, $p<0,05$).

Наибольшие значения краниокаудального размера левой доли печени регистрировались при вентропетальном положении (10,03±0,29 см), наименьшие – у лиц с дорсопетальным положением (3,89±0,21 см), достоверно различаясь при всех вариантах смещения органа относительно фронтальной плоскости. Переднезадний размер характеризовался минимальными значениями при вентропетальном положении (6,27±0,15 см), что было ниже соответствующих величин при промежуточно-сагиттальном (7,60±0,12 см) и дорсопетальном (7,56±0,34 см) положениях печени.

При смещении печени относительно сагиттальной плоскости появлялись различия в отношении латеролатерального размера печени: максимальные показатели определялись при синистропетальном положении (22,74±0,39 см), минимальные – при декстропетальном (15,23±0,21 см).

По данным А. М. Бузины, И. Н. Фатеева [15], латеролатеральный размер печени (13,0±0,35 см) был ниже полученных нами значений (16,97±0,20 см), а краниокаудальный размер правой доли печени (14,44±0,24 см), наоборот, был выше, чем в исследовании П. Матиас, М. Галански [16].

Нами установлено, что средний краниокаудальный размер правой доли печени достигает 11,86±0,18 см, распределяясь от 10,50±0,27 см до 14,48±0,26 см в зависимости от положения органа. В исследовании А. М. Бузины, И. Н. Фатеева [1] переднезадний размер правой доли органа был меньше (12,5±0,24 и 15,06±0,15 см соответственно), а краниокаудальный размер левой доли печени – выше показателей нашей выборки (8,51±0,18 и 6,33±0,21 см соответственно). В зависимости от положения органа разброс величин краниокаудального размера левой доли печени составлял от 3,89±0,21 до 10,03±0,29 см.

Переднезадний размер левой доли печени варьирует в зависимости от типа телосложения от 6,32±0,11 см [1] до 7,00±0,19 см [7], что несколько ниже полученных нами данных (7,26±0,10 см), но соответствует значениям при некоторых вариантах положения печени (вентропетальном варианте).

**Заключение.** Вариабельность расположения печени относительно органов брюшной полости естественно обусловливает различные линейные размеры органа. Поэтому проведение спиральной компьютерной томографии печени, а также оценка её результатов должны учитывать возможные варианты положения органа, способствующие более точному определению размеров печени. Таким образом, установленные размеры органа, учитывающие её положение могут послужить основой для создания нормативной базы линейных размеров печени, более точной интерпретации данных, полученных с использованием различных методов визуализации.

## Литература/References

1. Викрэм Д., Рубенс Д. Дж. Секреты ультразвуковой диагностики: пер. с англ. / под общ. ред. проф. А. В. Зубарева. 3-е изд. М.: МЕДпресс-информ, 2009. [Vikram D., Rubens D. J. Secrets of ultrasonic diagnostics: trans. from Engl. Under the general editorship of prof. A. V. Zubarev. 3-e edit. Moscow: MEDpress-inform, 2009. (In Russ.)].
2. Чаплыгина Е. В., Губарь А. С. Соматотипологические закономерности анатомических изменений линейных размеров печени в соответствии с данными компьютерной томографии. *Морфология.* 2016;149(3):226. [Chaplygina E. V., Gubar A. S. Somatotypological patterns of anatomical changes of the linear sizes of the liver according to data of computer tomography. *Morfologiya. – Morphology*. 2016;149(3):226. (In Russ.)]. https://doi:org/10.1007/s00383-010-2830-z
3. Agrawal D., Lalwani R., Asghar A. Assessment of liver volume with spiral computerized tomography scanning in North Indian Adults. *The Internet Journal of Radiology.* 2009;13(1):1-7.
4. Goumard C., Perdigao F., Cazejust J. Is computed tomography volumetric assessment of the liver reliable in patients with cirrhosis? *Hepatopancreatobiliary (Oxford).* 2014;16(2):188-194. https://doi:org/10.1111/hpb.12110
5. Li Y. C. I., Hu Y., Zhang M. M. Usage of 64-detector-row spiral computed tomography volumetry in preoperative volume prediction in living donor liver transplantation in children. *Pediatric surgery international.* 2011;27(5):445-449.
6. Hori M., Suzuki K., Epstein M. L. CT liver volumetry using three-dimensional image data in living donor liver transplantation: Effects of slice thickness on volume calculation. *Liver Transplantation.* 2011;17(12):1427–1436. https://doi:org/10.1002/lt.22419
7. Salama I. A. I., Dessouky B. A., Korayem E. M. Impact of multislice spiral computed tomography on donor selection

and surgical planning in living-related liver transplant. *Exp. Clin. Transplantation.* 2010;8(2):111-124.
8. Savopoulos C., Kakaletsis N., Kaiafa G. Riedel's lobe of the liver. *Medicine (Baltimore).* 2015;94(3):430. https://doi:org/10.1097/MD.0000000000000430
9. Sharma M., Singh A., Goel S. Assessment of liver volume with spiral computerized tomography scanning: predicting liver volume by age and height. *Inter. J. Res. Med. Sci.* 2016;4:3020-3023.
10. Самцов Е. Н., Мерзликин Н. В., Баюсова Т. В. Компьютерно-томографическая диагностика аномалий развития печени. *Анналы хирургической гепатологии.* 2006;11(1):24-27. [Samtsov E. N., Merzlikin N. V., Bausova T. V. Computed tomographic diagnostics of disorders of the liver. *Annaly hirurgicheskoj gepatologii. – Annals of Surgical Hepatology*. 2006;11(1):24-27. (In Russ.)].
11. Симоненко В. Б., Громов А. И., Рыбчинский С. С. Эффективность эхографической и компьютерно-томографической морфометрии печени. *Медицинская визуализация.* 2009;(1):11-20. [Simonenko V. B., Gromov A. I., Rybchinskiy S. S. The effectiveness of the echographic and computed tomographic morphometry of the liver. *Medicinskaya vizualizaciya. – Medical imaging.* 2009;(1):11-20. (In Russ.)].
12. Чаплыгина Е. В. Соматотипологические закономерности анатомической изменчивости печени и желчного пузыря у людей юношеского и первого периода зрелого возраста: автореф. дис. … д-ра мед. наук. Волгоград, 2009. [Chaplygina E. V. Somatotypological laws of anatomical variability of the liver and gall bladder at humans youth and the first period of mature age: author. dis. ... Dr. med. Science. Volgograd, 2009. (In Russ.)].
13. Rees W. L., Eysenck H. J. A factorial study of some morphological and psychological aspects of human constitution. *J. Mental Sci.* 1945;91(386):8-21. https://doi:org/10.18203/2320-6012.ijrms20161996
14. Войленко В. Н., Меделян А. И., Омельченко В. М. Атлас операций на брюшной стенке и органах брюшной полости. М.: Медицина, 1965. [Voylenko V. N., Medelyan A. I., Omelchenko V. M. Atlas of operations on the abdominal wall and organs of abdominal cavity. Moscow: Medicine, 1965. (In Russ.)].
15. Бузина А. М., Фатеев И. Н. Исследование анатомического строения печени и внепеченочных желчных путей с использованием метода магнитно-резонансной томографии. *Фундаментальные исследования.* 2014;(4-2):419-423. [Buzina A. M., Fateev I. N. A study of the anatomical structure of the liver and extrahepatic biliary tract using the method of magnetic resonance imaging. *Fundamental'nye issledovaniya. – Fundamental research.* 2014;(4-2):419-423. (In Russ.)].
16. Прокоп М., Галански М. Спиральная и многослойная компьютерная томография: учеб. пособие: в 2 т.; пер. с англ. под общ. ред. А. В. Зубарева, Ш. Ш. Шотемора. 3-е изд. М.: МЕДпресс-информ, 2011. [Prokop M., Galanski M. Spiral and multislice computed tomography: tutorial: in 2 vol.; transl. from Engl. under the gen. editorship of A. V. Zubarev, S. S. Sothemor. 3rd edit. Moscow: MEDpress-inform, 2011. (In Russ.)].

**Сведения об авторах:**

Чаплыгина Елена Викторовна, доктор медицинских наук, профессор, заведующая кафедрой нормальной анатомии; тел.: 89034018705; e-mail: ev.chaplygina@yandex.ru

Каплунова Ольга Антониновна, доктор медицинских наук, профессор кафедры; тел.: 89054528060; e-mail: kaplunova@bk.ru

Губарь Александр Сергеевич, ассистент кафедры; тел.: 89281782220; e-mail: alexandrgubar@rambler.ru

Суханова Ольга Петровна, кандидат медицинских наук, ассистент кафедры лучевой диагностики; тел.: 89185148098; e-mail: suhanova1949@mail.ru

Блинов Игорь Михайлович, врач-рентгенолог отделения магнитно-резонансной и рентгеновской компьютерной томографии; тел.: 89185589601; e-mail: bim-bim@mail.ru

© Коллектив авторов, 2019
УДК 316.4.063
DOI – http://dx.doi.org/10.14300/mnnc.2019.14092
ISSN – 2073-8137

# РЕВМАТОИДНЫЙ АРТРИТ В РОССИЙСКОЙ ФЕДЕРАЦИИ: СОЦИОЛОГИЧЕСКИЕ АСПЕКТЫ

**А. В. Решетников, Н. В. Присяжная, С. В. Павлов, Н. Ю. Вяткина, Е. Б. Марочкина**

**Первый Московский государственный медицинский университет им. И. М. Сеченова (Сеченовский университет), Россия**

# RHEUMATOID ARTHRITIS IN THE RUSSIAN FEDERATION: SOCIOLOGICAL ASPEKTS

**Reshetnikov A. V., Prisyazhnaya N. V., Pavlov S. V., Vyatkina N. Yu., Marochkina E. B.**

**I. M. Sechenov First Moscow State Medical University (Sechenov University), Russia**

Представлены результаты исследования, которые указывают на необходимость решения проблем, связанных с установлением инвалидности и лекарственным обеспечением выделенной группы пациентов как на федеральном, так и на региональном уровне. На региональном уровне сохраняется проблема доступности ревматологической медицинской помощи, связанная с кадровым дефицитом отрасли.

*Ключевые слова: ревматоидный артрит, инвалидизация, качество жизни*