

**НАРУШЕНИЕ ПОСЛЕДОВАТЕЛЬНОСТИ
ПРОРЕЗЫВАНИЯ ПОСТОЯННЫХ ЗУБОВ**
Ф. С. АЮПОВА

Изучена последовательность прорезывания клыков и премоляров у 216 детей в возрасте 7–12 лет: 59 человек с сохранившимися временными боковыми зубами и оптимальным по ортопантомографии расположением зачатков постоянных зубов (контрольная группа) и 157 человек с вторичной адентией временных моляров и/или клыков (основная группа). В контрольной группе детей 7–8 лет во всех квадрантах зубных дуг последовательность прорезывания клыков и премоляров была следующей: первый премоляр, второй премоляр, клык. У детей 11–12-летнего возраста на верхней челюсти чаще встречали вариант: первый премоляр, клык, второй премоляр, а на нижней – в равной степени: первый премоляр, клык, второй премоляр и клык, первый премоляр, второй премоляр. У детей основной группы осложнённый кариес временных зубов сочетался с нарушением расположения постоянных зубов и зачатков, деформацией зубных дуг, нарушением сроков и последовательности прорезывания постоянных клыков и премоляров.

Ключевые слова: последовательность прорезывания постоянных клыков и премоляров, нарушение

**SEQUENCE ABNORMALITY
OF PERMANENT TEETH DENTITION**
AYUPOVA F. S.

The sequences of canines and premolars dentition was studied in 216 children aged 7-12 years: control group – 59 children with remained lateral primary teeth and optimal position of permanent teeth germs according to orthopantomograms, the main group – 157 children with secondary adentia of primary molars and/or canines. In control group (7-8 years children) the sequence of canines and premolar dentition in all quadrants of dental arches according to orthopantomograms was as follows: the first premolar, the second premolar, canine. The present data corresponds to the results of previous research. In the group of 11-12 aged children the most frequent sequence in the upper jaw was: the first premolar, canine, the second premolar; in the lower jaw – equally: the first premolar, canine, the second premolar and canine, the first premolar, the second premolar. In the main group complicated caries of primary teeth was combined with the abnormal position of permanent teeth and germs, deformation of dental arches, sequences of dentition abnormalities of permanent canines and premolars. According to the derived results it is reasonable to recommend the control orthopantomography to the children of 7 years and older and orthodontist professional advice.

Key words: sequences of permanent canines and premolars dentition, abnormality

© Коллектив авторов, 2013
УДК 616.315-089.28:616-073.76

СТРЕССОВОЕ ОРТОДОНТИЧЕСКОЕ ВЛИЯНИЕ ДВУХОПОРНОГО НЕСЪЕМНОГО ЗУБНОГО ПРОТЕЗА ПРИ ЛЕЧЕНИИ ОККЛЮЗИОННЫХ НАРУШЕНИЙ

Е. А. Брагин¹, Е. А. Вакушина¹, С. Е. Брагин¹, З. Р. Дзараева², В. Г. Кравченко³

¹ Ставропольский государственный медицинский университет

² Северо-Осетинская государственная медицинская академия, Владикавказ

³ Ростовский государственный медицинский университет

Из факторов стрессового влияния несъемных зубных протезов можно выделить ошибки, осложнения и побочное действие на соседние зубы, зубы-антагонисты и ткани протезного

Брагин Евгений Александрович,
доктор медицинских наук, профессор, заведующий кафедрой ортопедической стоматологии
Ставропольского государственного медицинского университета;
тел.: 89280095097

Вакушина Елена Анатольевна,
доктор медицинских наук, ассистент кафедры ортопедической стоматологии
Ставропольского государственного медицинского университета;
тел.: 89624036031; e-mail: mark115@yandex.ru

Брагин Сергей Евгеньевич,
очный аспирант кафедры ортопедической стоматологии
Ставропольского государственного медицинского университета;
тел.: 89097597444

Дзараева Зарина Руслановна,
ассистент кафедры ортопедической и терапевтической стоматологии
Северо-Осетинской государственной медицинской академии,
Владикавказ;
тел.: 89188229312

Кравченко Виктория Геннадьевна,
ассистент кафедры стоматологии № 2
Ростовского государственного медицинского университета;
тел.: 89282269332; e-mail: kravchenkovika@aaanet.ru

ложу [1, 4, 8, 9, 10, 11, 12, 16]. Ошибками комплексного стоматологического лечения является, как правило, клинический непрофессионализм врача, нарушение алгоритма и (или) стандарта оказания медицинской помощи [5, 13, 14, 15, 17]. Осложнения расцениваются как следствие ранее допущенных ошибок стоматологического лечения [2, 3, 6, 8, 11]. В клинике ортодонтии и ортопедической стоматологии принято выделять также и побочное влияние зубного протеза, как фактор, существующий параллельно с его основным или лечебным эффектом. Побочный эффект существует всегда при применении любого зубного протеза, с той лишь разницей, что одни обладают меньшими, а другие большими клиническими проявлениями [2, 6, 7, 8, 13]. Практически все исследования фундаментальной и прикладной ортопедической стоматологии направлены на уменьшение побочного эффекта при проведении зубного протезирования.

Целью исследования явилось изучение малоизученного стрессового ортодонтического влияния двухопорного несъемного зубного протеза при лечении окклюзионных нарушений по данным ретроспективного исследования.

Материал и методы. Для решения поставленной цели было проведено ретроспективное многоуровневое обследование 1153 пациентов в возрасте от 20 до 76 лет, находившихся ранее на ортопедическом лечении в клинике кафедры ортопедической стоматологии СтГМУ, Частном учреждении «Центр образовательной и клинической стоматологии профессора Брагина» и ООО «Ортодонтическая практика доктора Вакушиной» по поводу лечения окклюзионных нарушений с восстановлением дефектов в боковом отделе зубного ряда двухпорными конструкциями несъемных протезов (рис.).

Все пациенты находились на лечении в период с 2004 по 2012 г. Нами были поэтапно исследованы боковые отделы верхнего и нижнего зубных рядов, восстановленные ранее мостовидными протезами различной протяженности, но не превышающие 3 отсутствующих зубов. На этапе клинических и рентгенологических методов всего было исследовано 1153 пациента. Из них женщин – 606 и мужчин – 546 соответственно, имеющих 720 дефектов в боковом отделе верхнего и 600 дефектов в боковом отделе нижнего зубных рядов, с протяженностью одного отсутствующего зуба – 510, двух отсутствующих зубов – 590 и трех отсутствующих зубов – 220. На этапе биометрических исследований нами было изготовлено 1153 диагностические гипсовые модели челюстей, проведено 16142 измерения.

При наличии в полости рта пациента двухпорного несъемного зубного протеза в боковом отделе зубного ряда проводили изучение данных анамнестических, клинических, рентгенологических и биометрических методов исследований.

В ходе клинического исследования оценивали: срок пользования двухпорным несъемным зубным протезом, субъективную оценку пациента о качестве проведенного ранее зубного протезирования бокового дефекта зубного ряда, устойчивость опорных зубов, соответствие искусственных коронок и промежуточных элементов клиническим требованиям, адекватность применения двухпорного несъемного зубного протеза существующим клиническим условиям и показаниям в каждом конкретном случае. При проведении внеротовых рентгенологических исследований (ортопантомографии и спиральной компьютерной томографии) оценивали линейные величины опорных зубов, степень их наклона, протяженность дефекта зубного ряда, размер альвеолярного гребня состояние альвеолярного гребня в области каждого опорного зуба.

Результаты и обсуждение. В процессе выполнения исследования было обнаружено стрессовое ортодонтическое влияние двухпорного несъемного зубного протеза. К нему мы относим воздействие края искусственной коронки на слизистую оболочку маргинальной десны в виде рецессии десны. Другим проявлением побочного действия явилась интрузия или «вколачивание» опорных зубов под действием чрезмерной окклюзионной нагрузки, что приводило к погружению всего протеза в мягкие ткани протезного

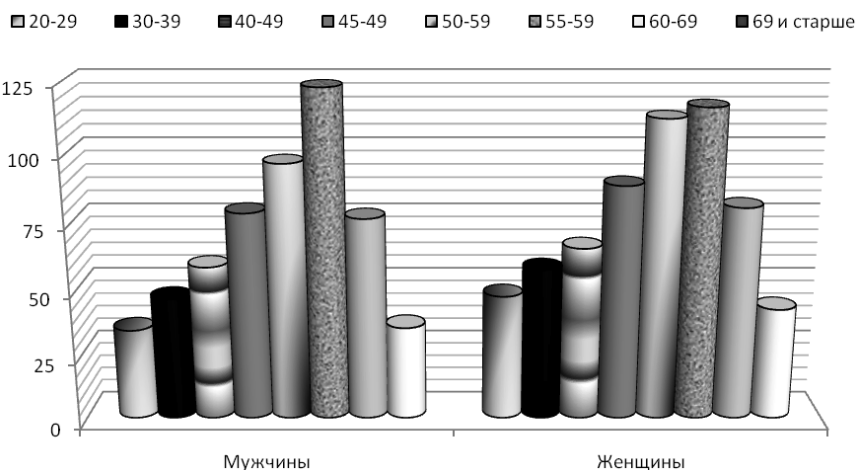


Рис. Распределение пациентов на группы ретроспективного исследования по полу и возрасту

ложе с образованием гингивитов в области края коронки и пролежней под промежуточными элементами протеза. Функциональная перегрузка опорных зубов проявлялась убылью костной ткани с обнажением корня зуба, как правило, изначально это диагностировалось в области одной из опор (чаще дистальной), а затем вовлекалась и вторая опора, в некоторых клинических наблюдениях это приводило к подвывиху всего мостовидного протеза. При восстановлении двусторонних дефектов большой протяженности, когда дистальная опора была представлена вторым или третьим молярами, имеющими выраженный медиальный наклон в сторону включенного дефекта, нами были диагностированы случаи протрузии передних зубов верхнего ряда и краудинга передних зубов нижнего зубного ряда (табл.).

Таким образом, рецессия маргинального края слизистой оболочки наблюдалась в области края искусственной коронки вне зависимости от протяженности дефекта зубного ряда и была выявлена нами в $10,08 \pm 0,03$ % клинических наблюдений.

Интрузия опорных зубов также наблюдалась при дефектах различной протяженности, однако достоверно констатировалась при замещении 3 отсутствующих зубов в боковых отделах зубных рядов. Аналогичная зависимость была нами установлена при исследовании атрофии альвеолярного гребня в области опорных зубов, последнее было выявлено нами в $10 \pm 0,04$ % клинических наблюдений.

Краудинг (сученность) передних нижних зубов был нами отмечен в $5,15 \pm 0,03$ % клинических наблюдений, но наибольшее количество при дефектах зубного ряда с осевым наклоном опорного моляра в 15° и более.

Протрузия передних верхних зубов также была обусловлена наклоном опорного моляра в 15° и более в $3,79 \pm 0,04$ % клинических наблюдений.

Мы не констатировали достоверных гендерных различий этих проявлений, так как не каждые премоляры и моляры обладают достаточными резервными возможностями и могут быть использованы в качестве опор в двухпорном протезе в боковом отделе зубного ряда. Этому также способствует убыль костной ткани в области дефекта зубного ряда, причинами которой являются несвоевременное удаление корней разрушенных зубов, травматичное проведение хирургического вмешательства, отсутствие мероприятий по замещению костных дефектов.

Встречаемость стрессового ортодонтического влияния двухопорного несъемного зубного протеза в боковом отделе зубного ряда в зависимости от протяженности дефекта и осевого наклона одной их опор

Характеристика стрессового влияния двухопорного несъемного зубного протеза на зубной ряд		Рецессия	Инtruзия	Атрофия	Краудинг передних нижних зубов	Протрузия передних верхних зубов	
Верхний зубной ряд	Протяженность дефекта по кол-ву отсутствующих зубов (P<0,05)	1з.	15	8	6	–	
		2з.	23	12	11	–	
		3з.	14	54	43	–	
	Осевого наклона моляра в градусах (P<0,05)	5°	–	–	–	–	12
		10°	–	–	–	–	17
		15°	–	–	–	–	21
Нижний зубной ряд	Протяженность дефекта по кол-ву отсутствующих зубов (P<0,05)	1з.	19	16	34	–	
		2з.	28	20	45	–	
		3з.	34	45	39	–	
	Осевого наклона моляра в градусах (P<0,05)	5°	–	–	–	15	–
		10°	–	–	–	23	–
		15°	–	–	–	30	–

Заключение. С точки зрения современных позиций тактики восстановления включённых дефектов в боковых отделах зубного ряда мы предлагаем пересмотреть возможность замещения 3 отсутствующих зубов двухопорными несъемными зубными протезами. Внести в протокол лечения окклюзионных нарушений обязательное проведение ортодонтической подготовки по устранению чрезмерной медиальной дислокации моляров, с целью предотвращения возможного деформирующего воздействия ортопедической конструкции на зубные ряды и окклюзию в целом.

Литература

- Чумаченко, Е. Н. Анализ распределения нагрузок и вероятности необратимых изменений в костных тканях челюсти при ортопедическом лечении с использованием дентальных внутрикостных имплантатов / Е. Н. Чумаченко, С. Д. Арутюнов, И. Ю. Лебедеко, А. Н. Ильиных // Институт стоматологии. – 2002. – Т. 15, № 2. – С. 44–48.
- Банух, В. Н. Планирование конструкции мостовидного протеза с учетом положения опорных зубов / В. Н. Банух // Здоровоохранение. Кишинев. – 2002. – № 5. – С. 27–28.
- Беньковская, С. Г. Сравнительная оценка тканей пародонта у пациентов с металлическими и металлокерамическими протезами / С. Г. Беньковская, Б. Т. Расторгуев // Новое в стоматологии. – 1996. – № 3. – С. 21–22.
- Брагин, Е. А. Восстановление элементов и функции зубочелюстной системы ортопедическими методами лечения : автореф. дис. ... д-ра мед. наук / Брагин Е. А. – Воронеж, 2003. – 48 с.
- Букаев, М. Ф. Показатель функционирования мостовидного протеза. Оценка результатов протезирования мостовидными протезами / М. Ф. Букаев // Новое в стоматологии. – 2006. – № 3. – С. 42.
- Вакушина, Е. А. Эффективность современных методов диагностики и лечения в комплексной реабилитации пациентов с аномалиями положения и сроков прорезывания постоянных зубов : автореф. дис. ... д-ра мед. наук. – Волгоград, 2007. – 39 с.
- Каливрадзиян, Э. С. Влияние протезов различных конструкций на опорные ткани протез-

ного ложа / Э. С. Каливрадзиян, Н. А. Голубев, И. П. Рыжова, Е. Ю. Каверина // Медицинский бизнес. – 2001. – № 1. – С. 39–40.

- Дзараева, З. Р. Параметры клинических, графических, рентгенологических исследований при оценке функционального состояния пародонта боковых опорных зубов / З. Р. Дзараева, Е. А. Брагин, М. В. Гоман // Медицинский вестник Северного Кавказа. – 2010. – Т. 18, № 2. – С. 9–12.
- Королев, С. Л. Клинико-функциональная характеристика патологических состояний пародонта и их влияние на резервные возможности опорных зубов : автореф. ... дис. канд. мед. наук / Королев С. Л. – М., 2006. – 22 с.
- Лебедеко, И. Ю. Замковые крепления зубных протезов / И. Ю. Лебедеко, А. Б. Перегудов, Т. Э. Хапилина. – М., 2001. – 160 с.
- Маркин, В. А. Прогнозирование и профилактика осложнений при протезировании металлокерамическими конструкциями зубных протезов / В. А. Маркин, С. Д. Арутюнов, Е. Н. Чумаченко // Российский стоматологический журнал. – 2003. – № 3. – С. 22–26.
- Матвеева, А. И. Клинико-функциональная оценка влияния жевательной нагрузки в системе «антагонисты – опорные ткани протеза» / А. И. Матвеева, К. Д. Хачидзе, К. В. Захаров, В. В. Дадаляян // Ученые записки Санкт-Петербургского медицинского университета им. академика И. П. Павлова. – 2005. – Т. 12. – № 2. – С. 31–32.
- Романенко, Г. А. Обоснование конструкции зубного протеза в зависимости от геометрических параметров опорных элементов и включенного дефекта / Г. А. Романенко, З. Р. Дзараева, Р. О. Фидаров // Сборник научных работ / под ред. проф. С. Н. Гаражи. – Ставрополь, 2006. – С. 4.
- Рубникович, С. П. Теоретическое исследование биомеханического поведения математической модели в системе «штифтовая конструкция – корень зуба» / С. П. Рубникович, Н. А. Фомин, Н. Б. Базылев // Современная стоматология. – 2001. – № 2. – С. 44–45.
- Седунов, А. А. Зависимость функционального состояния пародонта зубов от способа изготовления протезов и вида зубопротезного материала / А. А. Седунов // Современные проблемы

- оценки движущих факторов здоровья : сб. науч. тр. / Алма-Ат. гос. мед. ин-т. – Алма-Ата, 1991. – С. 85–89.
16. Система комплексной диагностики зубочелюстных аномалий, планирование их исправления и прогнозирование исхода / В. Н. Трезубов [и др.] // Ученые записки. – 2005. – № 2. – С. 27.
17. Структура аномалий окклюзии у жителей Южного и Северо-кавказского федеральных округов по данным эпидемиологического контроля / В. Г. Кравченко, З. Р. Дзараева, Е. А. Вакушина, П. А. Григоренко // Ортодонтия. – 2012. – Т. 57, № 1. – С. 8–10.

**СТРЕССОВОЕ ОРТОДОНТИЧЕСКОЕ
ВЛИЯНИЕ ДВУХОПОРНОГО
НЕСЪЕМНОГО ЗУБНОГО ПРОТЕЗА
ПРИ ЛЕЧЕНИИ ОККЛЮЗИОННЫХ НАРУШЕНИЙ**
Е. А. БРАГИН, Е. А. ВАКУШИНА, С. Е. БРАГИН,
З. Р. ДЗАРАЕВА, В. Г. КРАВЧЕНКО

Работа посвящена изучению влияния несъемных двухпорных зубных протезов на соседние зубы, зубы-антагонисты и ткани протезного ложа при лечении окклюзионных нарушений. При проведении исследовательской работы были изучены линейные величины опорных зубов, степень их наклона, протяженность дефекта зубного ряда, размер альвеолярного гребня по данным клинических и рентгенологических методов исследования.

Ключевые слова: окклюзионные нарушения, протяженность дефекта зубного ряда, влияние, двухпорный несъемный зубной протез

**STRESS ORTHODONTIC INFLUENCE
OF FIXED DOUBLE-SEAT DENTURE
IN TREATMENT
OF MALOCCLUSION**
BRAGIN E. A., VAKUSHINA E. A., BRAGIN S. E.,
DZARAYEVA P. H., KRAVCHENKO V. G.

The research was aimed to investigate the influence of fixed double-seat dentures on the adjacent teeth, the teeth - antagonists and tissue prosthetic bed in treatment of partial loss of teeth in the lateral parts of the dental arches. Linear values of the abutment teeth, the degree of slope, length of dentition defect, the size of the alveolar ridge were studied by clinical and radiological methods.

Key words: occlusal disorders, length of dentition defect, double-seat bridge

© Коллектив авторов, 2013
УДК 618.12-002:616.34-008.87

**ОСОБЕННОСТИ МИКРОФЛОРЫ
И ПРОДУКЦИИ ОТДЕЛЬНЫХ ЦИТОКИНОВ
В ТКАНИ МАТОЧНЫХ ТРУБ ПРИ ХРОНИЧЕСКОМ ВОСПАЛЕНИИ**

В. В. Чеботарев¹, Р. В. Павлов², В. А. Аксененко¹, Е. А. Байков³, И. В. Телегина¹

¹ Ставропольский государственный медицинский университет

² Астраханская государственная медицинская академия

³ Шпаковская центральная районная больница, Михайловск

Чеботарев Вячеслав Владимирович,
доктор медицинских наук, профессор, заведующий кафедрой
дерматовенерологии и косметологии
Ставропольского государственного медицинского университета;
тел.: 8(8652)287922

Павлов Роман Владимирович,
доктор медицинских наук, доцент кафедры акушерства
и гинекологии педиатрического факультета
Астраханской государственной медицинской академии;
тел: 89885900311; e-mail: rwpavlov@mail.ru

Аксененко Виктор Алексеевич,
доктор медицинских наук, профессор, заведующий кафедрой
акушерства и гинекологии
Ставропольского государственного медицинского университета;
тел.: 8(8652)716536

Байков Егор Алексеевич,
заведующий гинекологическим отделением МБУЗ
«Шпаковская центральная районная больница»;
тел.: 89187413470; e-mail: e.baykov@mail.ru

Телегина Ирина Валерьевна,
кандидат медицинских наук, ассистент кафедры акушерства
и гинекологии
Ставропольского государственного медицинского университета;
тел.: 89188616286; e-mail: I-3349@yandex.ru

Воспалительные заболевания придатков матки (ВЗПМ) относятся к числу наиболее распространенных нозологий в гинекологической практике [1, 4]. В последние годы значительно возросло количество хронических и бессимптомных форм воспалительного процесса в матке и придатках, что во многом обусловлено характером патогенной микрофлоры, вызывающей воспалительный процесс [2]. Если во второй половине XX столетия основными возбудителями являлись представители кокковой флоры, то в настоящее время из очагов хронического воспаления наиболее часто выделяются возбудители инфекций, передающихся половым путем (ИППП) [3, 5]. При этом в ряде случаев микрофлора в очагах хронической инфекции верхнего и нижнего отделов репродуктивной системы не совпадает либо присутствует только в верхнем отделе [4].

Одной из возможных причин недостаточной эффективности существующих методов лечения ВЗПМ является возникновение резистентных к антибактериальным препаратам инфекционных агентов и снижение