

ОСЛОЖНЕНИЯ ДВОЙНОЙ ЭЗОФАГОСТОМИИ У ДЕТЕЙ С АТРЕЗИЕЙ ПИЩЕВОДА

М. Г. Чепурной, Г. И. Чепурной, А. Н. Кивва
Ростовский государственный медицинский университет

Двойная эзофагостомия, разработанная Г. А. Баировым в 1963 г. для новорожденных с большим диастазом между пищеводными концами при атрезии пищевода, предполагает выведение проксимального конца пищевода на шею с формированием шейной эзофагостомы и дистального пищеводного конца на переднюю брюшную стенку в виде абдоминальной эзофагостомы [2]. Как показал клинический опыт, технически трудным является выведение дистального сегмента пищевода из грудной полости в брюшную [1].

Целью настоящей работы явилась разработка хирургических приемов, устраняющих осложнения операции двойной эзофагостомии для выполнения толстокишечной пластики пищевода.

Материал и методы. В клинике Ростовского государственного медицинского университета операция двойной эзофагостомии выполнена у 18 детей за период с 1982 по 2012 г. До 1998 г. данная операция произведена у 9 новорожденных (первая группа больных): мальчиков было 6 и девочек – 3. Массы тела составляла от 2076 до 3149 граммов. Гестационный возраст составлял от 28 до 41 недели. В этот период при выполнении хирургического вмешательства мы четко следовали указаниям Г. А. Баирова в техническом исполнении оперативного вмешательства, исключая одномоментное вскрытие грудной и брюшной полостей. Вторая группа больных (9 детей) была набрана за период 1998–2012 гг. Среди них мальчиков было 7, девочек – 2. Колебания массы тела составили от 2056 до 3245 граммов. Гестационный возраст колебался от 29 до 40 недель.

Результаты и обсуждение. В первой группе пациентов мы встретились с 3 основными осложнениями после проведения хирургического вмешательства у детей с атрезией пищевода:

- 1) стойким пилороспазмом;
- 2) стойким спазмом циркулярной мускулатуры пищеводно-желудочного перехода с клинической картиной ахалазии кардии;

- 3) обширным спаечным процессом в области передней стенки желудка, в котором замурованным оказывался абдоминальный отрезок пищеводной трубки.

Первые два осложнения, возникающие в течение первого месяца послеоперационного периода, мы связываем с интраоперационной травматизацией блуждающих нервов, а возможно, и вовлечением их в спаечный процесс, который развился в дальнейшем.

Стойкий пилороспазм мы наблюдали у 3 больных, который начинал проявляться с 3–16 суток после хирургического вмешательства. Нарушение проходимости выходного отдела желудка проявлялось в накоплении грудного молока (молочных смесей) в полости желудка и вытекании под давлением избытка желудочного содержимого из трубки, вводимой в период кормления ребенка. Назначение спазмолитиков в течение 2 недель приносило лишь кратковременный эффект.

Появляющийся со временем дефицит массы тела приводил к необходимости выполнения пилоропластики по Mickulicz, полностью устранявшей это осложнение (табл.).

Таблица
Осложнения, развившиеся после операции двойной эзофагостомии при атрезии пищевода в первой группе (n=9)

№ п/п	Осложнения	Количество		Лечение
		абс.	%	
1	Стойкий пилороспазм	3	33,3	Пилоропластика по Mickulicz
2	Стойкий кардиоспазм	1	11,1	Кардиомиотомия
3	Обширный спаечный процесс в эпигастрии	9	100	Анастомоз конец толстой кишки трансплантата в бок брюшного отрезка пищевода при эзофагопластике

При этом поперечное сшивание краев продольного разреза пилорического отдела желудка и 12-перстной кишки производили однорядным, непрерывным, инвагинационным швом, разработанным в нашей клинике [1], с использованием атравматического шовного материала – Prolen 5/0. При наложении таких швов инвагинированная часть кишечных стенок была минимальная, а просвет шитых органов в зоне анастомоза получается большим и соответствовал цели хирургического вмешательства.

Стойкий спазм циркулярных мышечных волокон пищеводно-желудочного перехода появился у одного ребенка на 8-е сутки после операции и проявлялся в затрудненном преодолении спастически сокращенного «жома» в момент проведения трубки для кормления больного через абдоминальную эзофагостому.

Чепурной Михаил Геннадьевич,
кандидат медицинских наук, доцент кафедры детской хирургии и ортопедии
Ростовского государственного медицинского университета;
тел. (863)2719745; e-mail: chepur@rambler.ru

Чепурной Геннадий Иванович,
доктор медицинских наук, профессор, заведующий кафедрой детской хирургии и ортопедии
Ростовского государственного медицинского университета;
тел. (863)2719750; e-mail: chepur@rambler.ru

Кивва Андрей Николаевич,
доктор медицинских наук, доцент кафедры топографической анатомии и оперативной хирургии
Ростовского государственного медицинского университета;
тел. (863)3009230; e-mail: kivva@aaanet.ru

В естественных условиях перистальтические волны пищеводной трубки вместе с нормальным рефлексом оказывают влияние на раскрытие кардиального «жома» и свободно продвигают пищевой комок через расслабленные круговые волокна кардиального «жома» в желудок. В условиях создания толстокишечного искусственного пищевода (с включением в него абдоминального отрезка пищеводной трубки в качестве антирефлюксной вставки) изоперистальтическая активность пищеводного отрезка не способна придать пищевому комку скорость, достаточную для преодоления кардиального отдела пищевода. В связи с этим единственно правильным решением, с нашей точки зрения, является воздействие на эффекторное звено этого сложного рефлекторного механизма в виде пересечения круговых мышечных волокон в этой области.

Разработав способ использования абдоминального отрезка пищевода в качестве антирефлюксной вставки в толстокишечном искусственном пищеводе, позволяющий не производить специальных антирефлюксных операций, число которых увеличивается с каждым годом [3], нам в своих разработках приходилось заботиться в первую очередь о беспрепятственном прохождении пищи из этого сегмента пищеводной трубки в желудок. Принимая во внимание довольно слабую перистальтическую активность толстой кишки трансплантата и образование у большинства больных провисающей его части в эпигастральной области, было важным создать анатомические условия для свободного прохождения пищи в желудок.

Анализируя причину возникновения такого осложнения и предвидя его сохранение на этапе формирования толстокишечного искусственного пищевода, был разработан хирургический прием – эзофагокардиомиотомия. Столкнувшись с возможностью развития стойкого спазма кардиального отдела пищевода после формирования абдоминальной эзофагостомы, мы не только разработали хирургический прием, устраняющий это осложнение в виде эзофагокардиомиотомии, но и оптимизировали время осуществления этого хирургического вмешательства. Так, эзофагокардиомиотомию производим на этапе формирования абдоминальной эзофагостомы, после мобилизации брюшного сегмента пищевода вместе с кардией желудка и перегибания кпереди и книзу мобилизованный органоконфлекс.

Вначале вводим в желудок через конец пищеводного отрезка тefлоновую трубку по диаметру, соответствующую ширине пищевода, и после перегибания кардиального отдела желудка кпереди и книзу рассекаем по ней серозную и мышечную оболочки пищеводно-желудочного перехода до подслизистого слоя. В этом месте циркулярный мышечный слой хорошо выражен и можно добиться полного рассечения всех круговых мышечных волокон с достаточным пролабированием слизисто-подслизистой оболочки. Это сечение тканей осуществляем на протяжении приблизительно 15 мм продольно по оси пищеводной трубки. Пролабированная при этом слизисто-подслизистая оболочка кардиального отдела пищевода и желудка прикрывается возвращенной на свое место левой долей печени, что предотвращает образование грыж и не требует никакого дополнительного пластического прикрытия стенки пищеводно-желудочного перехода с рассеченными мышцами.

В данном случае можно говорить об операции Heller с условной гепатопластикой. В этой ситуации клапан Губарева и угол His выполняют естественную антирефлюксную функцию, точно так же, как и трубчатая гастростомия Derage – Japeway, выполняемая у детей с послеожоговыми рубцовыми сужениями пищевода. Этим хирургическим приемом предотвращается возможность спазма циркулярной мускулатуры пищеводно-желудочного перехода, существенно ухудшающего пищеводную функцию вновь созданного пищевода.

В нашем наблюдении стойкий спазм циркулярного мышечного «жома» кардии держался на протяжении всего года вплоть до выполнения основного этапа эзофагопластики. Разработанный план хирургического вмешательства был реализован при выполнении брюшного этапа пластической операции.

Этот хирургический прием оказался эффективным, был снят кардиоспазм, и пища из брюшного отрезка пищевода свободно попадала в желудок, в чем убеждались при рентгенологическом обследовании пациента с контрастированием искусственного пищевода после операции.

Разработка способа анастомозирования конца толстой кишки трансплантата в боковую стенку абдоминального сегмента пищевода была решена путем проведения эзофагокардиомиотомии в области пищеводно-желудочного перехода с обязательным пересечением всех волокон циркулярного мышечного слоя, выполняемой на этапе формирования абдоминальной эзофагостомы в операции двойной эзофагостомии. В дальнейшем, при эзофагопластике, вшиваем конец толстой кишки трансплантата в рассеченную продольно переднюю стенку брюшного отрезка пищевода. В этом способе сохраняется абдоминальная эзофагостома, через которую осуществляем послеоперационную декомпрессию желудочно-кишечного тракта и питание больного до окончания процессов заживления пищеводно-толстокишечного анастомоза на шее (рис.).

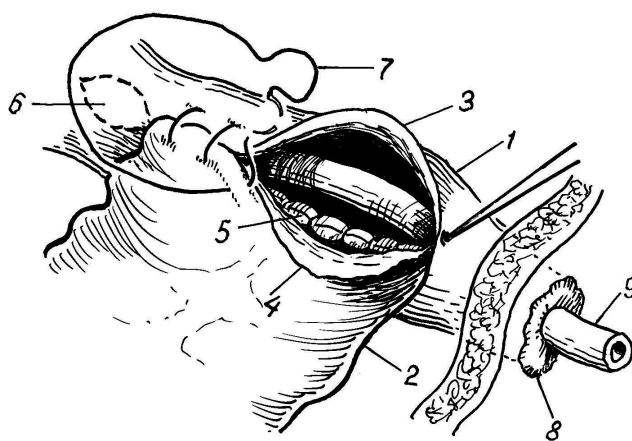


Рис. Схема наложения абдоминального эзофагоколоанастомоза при пластике пищевода:

- 1 – абдоминальный сегмент пищевода; 2 – дистальный конец толстой кишки трансплантата; 3 – край рассеченной передней стенки пищевода; 4 – передний край конца толстой кишки; 5 – сформированная задняя губа анастомоза; 6 – произведенная ранее (год назад) эзофагокардиомиотомия; 7 – шовная нить, формирующая переднюю губу соустья; 8 – брюшная эзофагостома; 9 – трубка, проведенная в желудок через эзофагостома

Начиная с 1998 г. при выполнении брюшного этапа операции двойной эзофагостомии блуждающие нервы максимально щадяще отделяли от пищеводных стенок, без проведения вблизи них диатермокоагуляции сосудов, не допуская их деформации при тракциях пищевода и кардиального отдела желудка.

Скелетировали грудной отдел пищевода до диафрагмы. При проведении поперечной лапаротомии в эпигастральной области рассекаем левую треугольную связку печени и сдвигаем ее левую долю брюшным зеркалом вправо, после чего становится видимым абдоминальный, поддиафрагмальный отрезок пищевода. После продольного рассечения висцерального листка брюшины над пищеводом пересекаем печеночно-желудочную и левую диафрагмально-желудочную связки. Кардиальный отдел желудка становится подвижным и фиксированным только за счет пищевода в пищеводном отверстии диафрагмы. Рассекая связку Морозова – Саввина и выделяя далее тупо пищевод в диафрагмальном отверстии, мы добиваемся полной мобилизации пищеводной трубки. Проводим тонкую тефлоновую трубку вокруг пищевода и, потягивая за нее, извлекаем грудной отдел пищевода в поддиафрагмальное пространство. Осуществляем тщательный гемостаз диатермокоагуляцией.

Захватив зажимом прошивную нить пищеводного конца, перегибаем кардиальный отдел желудка вперед и книзу и производим эзофагокардиомиотомию, после чего выводим пищевод через дополнительное отверстие на кожу передней брюшной стенки. После отсечения явно нежизнеспособного участка пищеводной трубки формируем абдоминальную эзофагостому. Таким щадящим оперированием предотвращаем появление гематом и профилактируем спаечный процесс.

Однако, несмотря на анатомичность выполнения хирургического вмешательства, в течение года фор-

мируется настолько выраженный спаечный процесс, что мобилизация абдоминального сегмента пищевода превращается в чрезвычайно трудный этап операции, который в последнее время мы не выполняем и накладываем пищеводно-толстокишечное соустье, продольно рассекая переднюю стенку брюшного отрезка пищевода *in situ*, лишённую большого количества спаек.

Такой подход позволил за период с 1998 по 2012 г. избежать развития осложнений в виде стойкого пилороспазма и стойкого кардиоспазма ($\chi^2=3,6$; $p=0,05$). Спаечный процесс в эпигастральной области имел умеренную интенсивность и не мешал наложению абдоминального эзофагоколоанастомоза.

Заключение. Операция двойной эзофагостомии, выполненная у новорожденных с атрезией пищевода без учета особенностей топографической анатомии и васкуляризации областей хирургического вмешательства, может осложняться пилороспазмом или кардиоспазмом, а также обширным спаечным процессом в эпигастральной области. Только щадящее и бережное отношение к органам, которые причастны к операции, в особенности к *n.p. vagi*, могут значительно уменьшить число осложнений в ближайшие и отдаленные сроки после операции.

Литература

1. Кацупеев, В. Б. Однорядный шов в абдоминальных анастомозах у детей старше месячного возраста / В. Б. Кацупеев // Детская хирургия. – 2012. – № 5. – С. 22–25.
2. Пищеводно-толстокишечный анастомоз на шее при эзофагопластике у детей / А. В. Исаева, Г. И. Чепурной, С. В. Минаев // Медицинский вестник Северного Кавказа. – 2006. – № 2. – С. 24–27.
3. Arul, G. S. Oesophageal Replacement in Children / G. S. Arul, D. Parick // Ann. R. Coll. Engl. – 2008. – V. 90(1). – P. 7–12.

ОСЛОЖНЕНИЯ ДВОЙНОЙ ЭЗОФАГОСТОМИИ У ДЕТЕЙ С АТРЕЗИЕЙ ПИЩЕВОДА

М. Г. ЧЕПУРНОЙ, Г. И. ЧЕПУРНОЙ, А. Н. КИВВА

В клинике детской хирургии Ростовского государственного медицинского университета с 1982 г. по 2012 г. выполнено 18 операций двойной эзофагостомии у новорожденных с атрезией пищевода. В первой группе больных (9 детей) встретились 3 типа осложнений: стойкий пилороспазм (у 3), стойкий кардиоспазм (у 1), обширный спаечный процесс в эпигастрии (у 9). Эти осложнения были устранены пилоропластикой по Mickulicz, эзофагокардиомиотомией по Heller и более совершенной техникой операции. Приводятся авторские способы по включению абдоминального отрезка пищевода в искусственный пищевод в качестве вставки, имеющей антирефлюксный механизм, а также наложению брюшного эзофагоколоанастомоза при эзофагопластике.

Ключевые слова: атрезия пищевода, операция двойной эзофагостомии, эзофагопластика

DOUBLE ESOPHAGOSTOMY COMPLICATIONS IN CHILDREN WITH ESOPHAGEAL ATRESIA

CHEPURNOI M. G., CHEPURNOI G. I., KIVVA A. N.

In the clinic of pediatric surgery of Rostov State Medical University from 1982 to 2012, 18 double esophagostomies were performed in infants with esophageal atresia. In the first group of patients (9 children) there were three types of complications: permanent pylorospasm ($n = 3$), permanent cardiospasm ($n = 1$), extensive adhesions in the epigastrium (all children). These complications were eliminated with pyloroplasty by Mickulicz and esophagocardiomyotomy by Heller, and by improved surgical technique. Authors present new development to include abdominal segment of the esophagus into an artificial esophagus as an insert, which have an antireflux mechanism, and to impose abdominal esophagocoloanastomosis at esophagoplasty.

Key words: esophageal atresia, double esophagostomy, esophagoplasty