© Коллектив авторов, 2026
УДК 616-091.0
DOI – https://doi.org/10.14300/mnnc.2026.21029
ISSN – 2073-8137

Влияние производных ГАМК на активность транскрипционного фактора NRF2 у старых животных с сахарным диабетом

А. В. Смирнов, И. Н. Тюренков, Д. А. Бакулин, Ю. И. Великородная, В. Э. Пустынников, Н. В. Григорьева, Е. Д. Лютая, В. В. Багметова

Волгоградский государственный медицинский университет, Российская Федерация

Effect of GABA derivatives on the activity of the transcription factor NRF2 in old animals with diabetes mellitus

Smirnov A. V., Tyurenkov I. N., Bakulin D. A., Velikorodnaya Yu. I., Pustynnikov V. E., Grigorieva N. V., Lyutaya E. D., Bagmetova V. V.

Volgograd State Medical University, Russian Federation

Диабетическая энцефалопатия является тяжелым осложнением сахарного диабета, характеризующимся дегенеративными изменениями в головном мозге. Эксперимент проведен на 30 крысах-самцах линии Wistar в возрасте 12 месяцев с моделью сахарного диабета (СД) I типа, индуцированного стрептозотоцином (60 мг/кг). После полугода СД крысам в течение месяца вводили аминалон (1000 мг/кг), сукцикард (50 мг/кг) и мефаргин (20 мг/кг). Методом иммуноферментного анализа гомогенатов головного мозга проводили оценку содержания белка Клото, мозгового нейротрофического фактора (BDNF), NRF2, супероксиддисмутазы (СОД), уровня малонового диальдегида (МДА) в головном мозге экспериментальных животных. Методом иммуногистохимии с использованием антител против NRF2 оценивали морфофункциональное состояние ретроспленальной коры и гиппокампа. У животных с СД показатели уровней глюкозы в крови при проведении перорального глюкозотолерантного теста были статистически значимо выше, зафиксировано снижение экспрессии NRF2 в ретроспленальной коре головного мозга, что сопровождалось гиперхроматозом нейронов. Фармакотерапия сукцикардом привела к наиболее выраженному восстановлению уровня NRF2 по сравнению с аминалоном и мефаргином за счет активации эндогенных механизмов нейропротекции.

Ключевые слова: диабетическая энцефалопатия, ретроспленальная кора, гиппокамп, ГАМК, сукцикард, мефаргин, NRF2

Diabetic encephalopathy is a severe complication of diabetes mellitus characterized by degenerative changes in the brain. The experiment was conducted on 30 male Wistar rats aged 12 months with a model of type 1 diabetes mellitus (DM) induced by streptozotocin (60 mg/kg). After six months of DM, rats were administered aminalon (1000 mg/kg), succicard (50 mg/kg) and mefargin (20 mg/kg) for one month. Enzyme-linked immunosorbent assay of brain homogenates was used to assess the levels of Klotho, BDNF, NRF2 , SOD, and MDA in the brain of experimental animals. Immunohistochemistry using antibodies against NRF2 was used to evaluate the morphofunctional state of the retrosplenial cortex and hippocampus. In animals with diabetes, blood glucose levels during the oral glucose tolerance test were statistically significantly higher, and a significant decrease in NRF2 expression was recorded in the retrosplenial cortex, accompanied by pronounced neuronal hyperchromatosis. Succicard therapy resulted in the most significant restoration of NRF2 levels compared to aminalon and mefargin due to the activation of endogenous neuroprotective mechanisms.

Keywords: diabetic encephalopathy, retrosplenial cortex, hippocampus, GABA, succicardium, mefargin, NRF2

Для цитирования: Смирнов А. В., Тюренков И. Н., Бакулин Д. А., Великородная Ю. И., Пустынников В. Э., Григорьева Н. В., Лютая Е. Д., Багметова В. В. Влияние производных ГАМК на активность транскрипционного фактора NRF2 у старых животных с сахарным диабетом. *Медицинский вестник Северного Кавказа.* 2026;21(2):138-144. DOI – https://doi.org/10.14300/mnnc.2026.21029

For citation: Smirnov A. V., Tyurenkov I. N., Bakulin D. A., Velikorodnaya Yu. I., Pustynnikov V. E., Grigorieva N. V., Lyutaya E. D., Bagmetova V. V. Effect of GABA derivatives on the activity of the transcription factor NRF2 in old animals with diabetes mellitus. *Medical News of North Caucasus.* 2026;21(2):138-144. DOI – https://doi.org/10.14300/mnnc.2026.21029 (In Russ.)

ГАМК – гамма-аминомасляная кислота
ИРМ – иммунореактивный материал
ИФА – иммуноферментный анализ
МДА – малоновый диальдегид
ПТТГ – пероральный глюкозотолерантный тест
СД – сахарный диабет
СОД – супероксиддисмутаза
AUC0-120 – Area under the curve (площадь под кривой, «уровень гликемии – время»).
BDNF – Brain-Derived Neurotrophic Factor (мозговой нейротрофический фактор)
CA1 – Cornu Ammonis 1 (поле гиппокампа)

NF-κB – Nuclear Factor Kappa-light-chain-enhancer of activated B cells (ядерный фактор каппа-легких цепей активированных В-клеток)

NRF2 – Nuclear Factor Erythroid 2-Related Factor 2 (ядерный фактор эритроидного 2-связанного фактора 2)

Эпидемиологические данные Международной диабетической федерации подтверждают устойчивую негативную динамику: за период 2021–2025 гг. заболеваемость сахарным диабетом (СД) возросла на 9,7 %, а к 2050 году прогнозируется увеличение числа пациентов до 853 млн человек [1]. Вместе с ростом числа больных сахарным диабетом увеличивается число его осложнений. Диабетическая энцефалопатия представляет собой тяжелое осложнение СД, характеризующееся прогрессирующими дегенеративными изменениями головного мозга [2]. Данная патология наиболее выражена у лиц старшей возрастной группы, где эффекты хронической гипергликемии накладываются на инволютивные изменения головного мозга [3]. Клинически когнитивные расстройства при СД детерминированы ускоренной церебральной атрофией, уменьшением нейронального пула гиппокампа, истончением неокортекса и системной эндотелиальной дисфункцией [4].

Патогенетическим фундаментом всех осложнений при перманентной гипергликемии служит инициация NADH-оксидазного пути и избыточная генерация активных форм кислорода. Накопление продуктов перекисного окисления липидов, в частности малонового диальдегида (МДА), происходит на фоне истощения эндогенного пула антиоксидантных ферментов – супероксиддисмутазы, глутатионредуктазы, каталазы и гемоксигеназы [5]. Данный биохимический дисбаланс активирует ядерный фактор каппа-легких цепей активированных В-клеток (NF-κB), провоцируя каскад нейровоспаления через гиперпродукцию провоспалительных цитокинов (IL-1β, IL-6, TNF-α) и одновременную супрессию цитопротективных молекул: ядерного фактора эритроидного 2-связанного фактора 2 (NRF2), мозгового нейротрофического фактора (BDNF) и белка Клото [6]. Показано, что активация сигнального пути NRF2/HO-1 эпидермального фактора роста (EGF) защищает нейроны гиппокампа крыс от клеточной гибели, в частности от ферроптоза, при СД II типа [7].

Гамма-аминомасляная кислота (ГАМК), являясь основным тормозным медиатором, выступает также эффективным модулятором оксидативного гомеостаза. Механизм ее действия связан со стимуляцией белка Клото, активацией NRF2 и ингибированием NF-κB-зависимых путей воспаления [6]. В экспериментальных моделях ГАМК демонстрирует способность повышать уровень инкретинов (GLP-1), стабилизировать гликемический профиль и реализовывать прямые нейро- и эндотелиопротективные эффекты [8]. Пропорциональное тяжести СД снижение концентрации эндогенной ГАМК в β-клетках поджелудочной железы обосновывает целесообразность разработки терапевтических стратегий на основе ее производных [9].

Несмотря на установленный протекторный потенциал ГАМК, сведения об эффективности ее производных у стареющих животных с диабетической энцефалопатией остаются разрозненными и требуют дальнейшей систематизации. Настоящая работа направлена на комплексную верификацию влияния мефаргина, аминалона и сукцикарда на морфофункциональное состояние головного мозга при СД на фоне старения.

Цель исследования – оценить экспрессию NRF2 в головном мозге старых крыс с длительным сахарным диабетом при фармакологической коррекции ГАМК и ее производными.

Материал и методы. Исследование выполнено на 30 крысах-самцах линии Wistar в возрасте 12 месяцев с массой тела 280–320 г. Содержание животных осуществляли в стандартных условиях вивария: температура 22±2 °C, влажность 55±10 %, 12-часовой цикл «свет – темнота» со свободным доступом к воде и стандартному гранулированному корму. Все процедуры проводили в соответствии с международными биоэтическими принципами, и они были одобрены локальным этическим комитетом (протокол № 2022/116 от 04.03.2022).

Моделирование сахарного диабета I типа проводили на фоне 14-часовой пищевой депривации посредством однократного внутрибрюшинного введения стрептозотоцина в дозе 60 мг/кг (SRL, Индия). Уровень гликемии контролировали через 72 часа после инъекции стрептозотоцина, а в дальнейшем – ежемесячно на протяжении 6 месяцев с использованием глюкометра Contour TS. Критерием включения животных в эксперимент была стабильная гипергликемия в интервале от 10 до 18 ммоль/л, сохранявшаяся в течение полугодового периода.

Через полгода после верификации СД животные были рандомизированы на пять групп по шесть особей. При формировании групп принимались за основные показатели исходный уровень глюкозы в крови, а также на 60-й и 120-й мин после перорального введения 4 г глюкозы на кг массы тела животного и «уровень гликемии – время» ($AUC_{0–120}$). Расчет показателя $AUC_{0–120}$ проводили по четырем временным точкам, в которых измеряли уровень гликемии: до введения глюкозы (0 мин) и через 30, 60 и 120 мин после глюкозной нагрузки. AUC рассчитывали по методу трапеций с использованием MS Excel, по формуле [30 мин * (Г0 + Г30) + 30 * (Г30 + Г60) + 60 * (Г60 + + Г120)]/2, где Г – уровень гликемии в соответствующий момент времени измерения. Критерием включения в экспериментальные группы являлся уровень глюкозы крови более 15 ммоль/л. Рандомизация отобранных животных осуществлялась методом случайного распределения на пять равных групп (n = 6):

1) Интакт – интактные крысы, которым в течение месяца внутрижелудочно вводили физиологический раствор (NaCl 0,9 %);

2) СД – крысы с экспериментальным СД, которым в течение месяца внутрижелудочно вводили физиологический раствор (NaCl 0,9 %);

3) СД + Аминалон – крысы с экспериментальным СД, которым в течение месяца внутрижелудочно вводили аминалон в дозировке 1000 мг/кг;

4) СД + Сукцикард – крысы с экспериментальным СД, которым в течение месяца внутрижелудочно вводили сукцикард в дозировке 50 мг/кг;

5) СД + Мефаргин – крысы с экспериментальным СД, которым в течение месяца внутрижелудочно вводили мефаргин в дозировке 20 мг/кг.

Для оценки антидиабетических доз по уровню сахара в крови до и после лечения выполнялся пероральный глюкозотолерантный тест (ПТТГ) с регистрацией уровня сахара в крови на 0-й, 6-й и 120-й мин после глюкозной нагрузки.

После окончания курса терапии животных подвергали наркотизации внутрибрюшинным введением хлоралгидрата (400 мг/кг) с последующей

транскардиальной перфузией 10 % нейтральным забуференным формалином для фиксации головного мозга. Гистологическую обработку проводили по стандартным протоколам с изготовлением фронтальных парафиновых срезов толщиной 4–5 мкм, которые окрашивали тионином по методу Ниссля. Для детекции белка NRF2 проводили иммуногистохимическое окрашивание с использованием поликлональных антител (Cloud-Clone Corp., рабочий титр 1:100). Визуализацию проводили с применением полимерной системы LSAB и хромогена DAB (DAKO, Дания). Специфичность иммуногистохимической реакции контролировали на срезах, инкубированных без добавления первичных антител.

Морфометрический анализ экспрессии белка NRF2 выполняли в ретроспленальной коре. Количественную оценку проводили путем расчета относительной площади (%) иммунореактивного материала (ИРМ) с использованием программного обеспечения ImageJ 1.54d (NIH, США).

Статистическую обработку данных осуществляли в программе Prism 10 (GraphPad Software, США). Нормальность распределения оценивали тестом Шапиро – Уилка. Для анализа межгрупповых различий применяли однофакторный дисперсионный анализ (ANOVA) с последующим пост-тестом Тьюки параметрического распределения или непараметрический критерий Крускала – Уоллиса с коррекцией Данна. Для показателей иммуноферментного анализа проводили однофакторный дисперсионный анализ с пост-хок тестом Ньюмена – Кеулса. Различия считали статистически значимыми при уровне $p < 0,05$.

Результаты и обсуждение. После 4-недельного введения исследуемых веществ интактным животным и животным с СД вводился физиологический раствор (0,9 % р-р NaCl). Был определен уровень глюкозы в крови натощак (через 4 ч после отъема корма), так называемая нулевая точка, а затем на 60-й и 120-й мин после перорального введения глюкозы 4 г/кг массы тела. Полученные данные сопоставлялись с показателями, полученными предварительно перед «лечением». У интактных животных показатели ПТТГ до и после 4 недель введения физиологического раствора практически не изменились. У животных с экспериментальным СД исходный уровень был выше и оставался статистически значимо выше показателей интактных животных, а утилизация глюкозы ухудшилась (рис. 1.).

Во всех группах животных, получавших аминалон, мефаргин и сукцикард базовый уровень глюкозы снизился, но утилизация глюкозы (по $AUC_{0–120}$) улучшилась только у животных, получавших мефаргин и сукцикард.

В головном мозге методом иммуноферментного анализа (ИФА) зарегистрировано значимое снижение уровня NRF2 на фоне уменьшения уровней белка Клото и BDNF у крыс с СД (табл.).

Тяжелая и длительная гипергликемия у старых животных вызывает множество метаболических нарушений, увеличение уровня малонового диальдегида (МДА) и сопровождается снижением содержания супероксиддисмутазы (СОД) в головном мозге, что свидетельствует о нарастании оксидативного стресса и снижении антиоксидантной защиты.

В головном мозге методом ИФА зарегистрировано значимое повышение уровня NRF2 на фоне увеличения содержания белка Клото и BDNF у животных с СД, получавших терапию производными ГАМК (табл.).

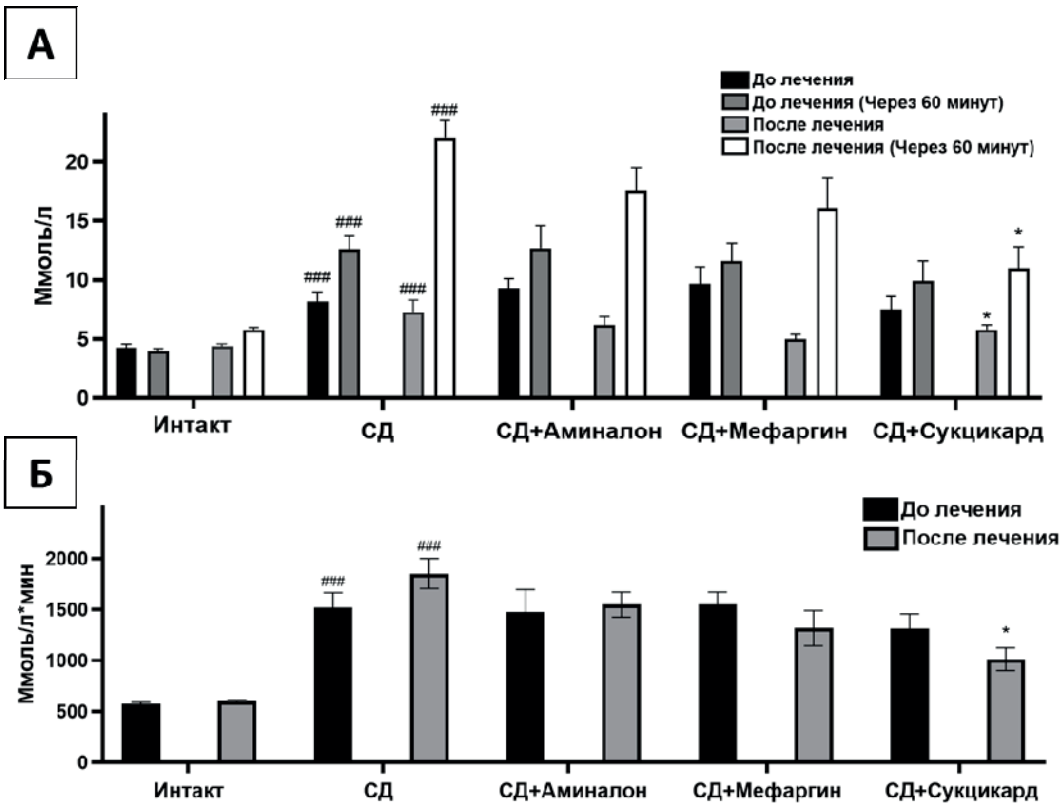

Рис. 1. Оценка уровня гликемии при ПГГТ до и после лечения

Примечание: А – уровень гликемии; Б – $AUC_{0–120}$, «уровень гликемии – время»; * – $p < 0,05$ при сравнении с показателем у интактных животных; ### – $p < 0,001$ при сравнении с показателем у животных группы СД (ANOVA с пост-тестом Данна).

Таблица

Содержание белка Клото, BDNF, NRF2, СОД, МДА в головном мозге экспериментальных животных

Группа	Белок Клото, пг/мл	BDNF, пг/мл	NRF2 , пг/мл	СОД, ед/мг белка	МДА, нмоль/мг белка
Интакт	66,46±7,74	828,9±137,5	11,27±1,73	34,33±2,34	5.27±0,70
СД	45,13±3,37***	626,79±20,98***	7,59±1,01***	24,00±3,03*	15,22±3,57*
СД + Аминалон	55,95±1,51#	749,3±40,54#	9,68±1,55#	35,33±7,26#	13,97±4,18
СД + Мефаргин	54,81±3,78#	754,80±63,03#	9,41±0,53#	33,50±4,28#	13,88±2,77
СД + Сукцикард	58,57±8,70#	754,70±51,77	9,52±1,47#	30,17±4,12#	13,75±1,78

Примечание: СОД – супероксиддисмутаза; МДА – малоновый диальдегид; СД – сахарный диабет; * – $p < 0,05$, *** – $p < 0,001$ соответственно при сравнении с показателем у интактных животных; # – $p < 0,05$ при сравнении с показателем животных группы СД (однофакторный дисперсионный анализ с пост-хок тестом Ньюмена-Кеулса).

При микроскопическом исследовании в ретроспленальной коре головного мозга животных с СД были обнаружены выраженные дистрофические и атрофические изменения нейронов различных слоев в виде появления гиперхромных сморщенных клеток, преимущественно в пирамидных слоях.

В ретроспленальной коре животных с СД I типа наблюдался выраженный гиперхроматоз нейронов в наружном зернистом и наружном пирамидном слоях, умеренный гиперхроматоз во внутреннем пирамидном и внутреннем зернистом слоях. Местами обнаруживался перинейрональный сателлитоз.

По результатам гистологического исследования головного мозга крыс, получавших аминалон, наблюдался умеренный гиперхроматоз нейронов во II–V слоях, среди которых было большинство сморщенных нейронов. В группе с мефаргином наблюдался умеренный гиперхроматоз во внутреннем зернистом и внутреннем пирамидном слоях ретроспленальной коры. В коре головного мозга крыс, получавших сукцикард, выявлены наименее выраженные нейродегенеративные изменения в сравнении с группами, которым вводили аминалон и мефаргин, а также по сравнению с животными, страдавшими СД I типа, не получавшими лечения.

При анализе различных отделов головного мозга стареющих крыс при СД наиболее выраженные изменения экспрессии NRF2 были обнаружены в ретроспленальной коре.

При проведении иммуногистохимической оценки экспрессии NRF2 в головном мозге 19 месячных интактных крыс выявлена интенсивная экспрессия ИРМ, локализованного в нейропиле, в цитоплазме перикарионов некоторых нейронов внутреннего зернистого, полиморфного слоев (относительная площадь слоев ИРМ составила 46,91±1,12 %), в цитоплазме периваскулярно расположенных глиоцитов. Кроме того, обнаружена слабо выраженная и умеренная экспрессия ИРМ в цитоплазме эндотелиоцитов кровеносных капилляров в головном мозге. В гиппокампе наиболее выраженная экспрессия ИРМ отмечалась в цитоплазме перикарионов пирамидных нейронов и в нейропиле в CA1.

У животных группы СД наблюдалась меньшая относительная площадь ИРМ в нейропиле ретроспленальной коры, преимущественно во внутреннем зернистом и полиморфном слоях по сравнению с животными интактной группы (относительная площадь ИРМ составила 27,04±0,32 %). Отмечено меньшее количество иммунопозитивных нейронов и снижение уровня цитоплазматической экспрессии ИРМ в перикарионах нейронов и эндотелиоцитах капилляров головного мозга по сравнению с интактной группой животных (рис. 2.). В периваскулярных отделах в глиоцитах отмечено резкое снижение экспрессии ИРМ. В гиппокампе также отмечена экспрессия ИРМ в цитоплазме перикарионов пирамидных нейронов и в нейропиле, наиболее выражены данные изменения были в CA I.

У животных группы СД + Сукцикард была отмечена большая относительная площадь ИРМ, на 20,29 % ($p < 0,0001$), в нейропиле и перикарионах нейронов ретроспленальной коры (относительная площадь ИРМ – 47,33±0,41 %) по сравнению с животными группы СД без лечения (рис. 2.). В периваскулярных отделах отмечалось наличие слабовыраженной экспрессии ИРМ в глиальных клетках. В гиппокампе относительная площадь ИРМ также была больше в цитоплазме перикарионов пирамидных нейронов и в нейропиле, преимущественно в CA1.

У животных группы СД + Аминалон также была отмечена большая относительная площадь ИРМ в нейропиле и перикарионах нейронов ретроспленальной коры по сравнению с животными группы СД без лечения на 12,01 %, относительная площадь ИРМ в группе СД + Аминалон в ретроспленальной коре составила 39,05±0,50 % (рис. 2.). В гиппокампе отмечена большая относительная площадь ИРМ в цитоплазме перикарионов пирамидных нейронов и в нейропиле в CA1 по сравнению с животными группы СД без лечения.

У животных группы СД + Мефаргин относительная площадь ИРМ составила 43,47±0,47 % и была выше в нейропиле и перикарионах нейронов ретроспленальной коры на 16,43 % по сравнению с животными группы СД без лечения ($p < 0,005$) (рис. 2.). В группе СД + Мефаргин значения относительной площади ИРМ были меньше, чем у животных группы СД + Аминалон. В гиппокампе сохранялась тенденция к увеличению относительной площади ИРМ в цитоплазме перикарионов пирамидных нейронов и в нейропиле в CA1 по сравнению с животными группы СД без лечения.

В основе патогенеза осложнений, сопряженных с СД и, соответственно, гипергликемией и гликотоксичностью лежат базовые процессы – окислительный, нитрозативный стресс и хроническое воспаление, которые провоцируют гибель нейронов, β-клеток поджелудочной железы, эндотелиоцитов, подоцитов [10]. Названные процессы находятся под контролем ядерного транскрипционного фактора NRF2, играющего ключевую роль в регуляции клеточного гомеостаза, включая и реакции на окис-

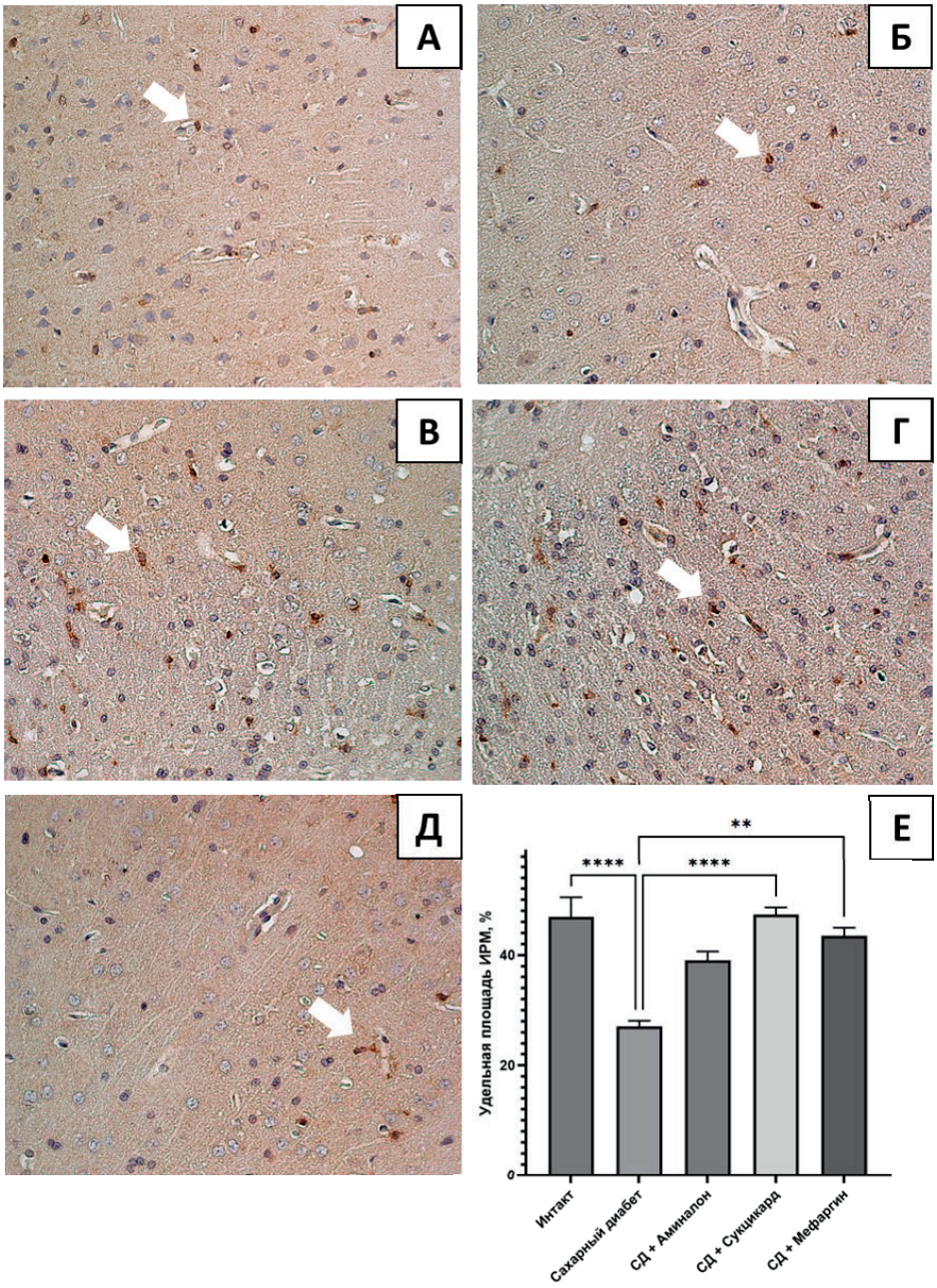

Рис. 2. Изменение экспрессии NRF2 в цитоплазме нейронов ретроспленальной коры головного мозга у старых крыс при экспериментальном сахарном диабете (докраска гематоксилином, ув. ×400)

Примечание: А – группа интактных животных (Интакт); Б – группа СД; В – группа СД + Аминалон; Г – группа СД + Сукцикард; Д – группа СД + Мефаргин; Е – относительная площадь экспрессии иммунореактивного материала в ретроспленальной коре головного мозга; **** – $p < 0{,}0001$ (Anova-Тест); ** – $p < 0{,}005$ (Anova-Тест). Стрелки показывают экспрессию ИРМ.

лительный стресс, повышая продукцию множества генов, ответственных за синтез и активность множества ферментов антиоксидантной защиты [10, 11].

СД у пожилых приводит к множеству функциональных и структурных повреждений головного мозга, сосудов и поджелудочной железы за счет снижения факторов антиоксидантной защиты, активации нейровоспаления на фоне возрастзависимого снижения регенераторного потенциала и цитопротекторных механизмов [10, 12].

Значимое снижение уровня NRF2 в головном мозге при СД, зарегистрированное нами методом ИФА, свидетельствует о том, что активация NRF2 в большой степени определяется вышестоящими в каскаде, регулирующими экспрессию NRF2 факторами, такими, как белок Клото и мозговой нейротрофический фактор BDNF [12], повышение уровня которых в головном мозге при СД также определено нами методом ИФА (табл.). Кроме того, мы наблюдали увеличение иммунопозитивного материала в ретроспленальной коре, что приводило к стимуляции ферментов антиоксидантной защиты. В исследовании мы анализировали супероксиддисмутазу и как следствие ее активации снижение уровня биомаркера перекисного окисления липидов МДА (табл.).

Полученные результаты свидетельствуют о том, что при длительном течении экспериментального

СД происходит снижение экспрессии транскрипционного фактора NRF2 в головном мозге. Выявленное снижение уровня NRF2 в плазме крови и уменьшение площади его экспрессии в ретроспленальной коре является фундаментальным патогенетическим звеном диабетической энцефалопатии.

Ретроспленальная кора играет важную роль в процессах пространственной памяти и когнитивной интеграции, которые первыми страдают при нейродегенеративных процессах, ассоциированных с СД и старением, обладает тесными реципрокными связями с гиппокампом и участвует в формировании «когнитивных карт» [13]. Уязвимость этого отдела к окислительному стрессу делает его чувствительным индикатором эффективности нейропротективной терапии [7, 13].

Наши данные о снижении экспрессии NRF2 в структурах головного мозга при СД согласуются с результатами исследований, демонстрирующих, что дефицит сигналинга NRF2/ARE (Antioxidant Response Element) ведет к накоплению активных форм кислорода и повреждению нейронов [6, 14]. При этом ингибиторы NRF2 ML385 снижают нейропротекторные эффекты в головном мозге мышей при СД [15]. В работах ряда авторов также подчеркивается, что фармакологическая активация NRF2 способна замедлить прогрессирование нейродегенерации при СД [16], что согласуется с результатами нашего исследования, в котором показано снижение степени повреждения нейронов в сочетании с увеличением содержания NRF2 в головном мозге при фармакологической коррекции СД производными ГАМК.

Заключение. Снижение уровня экспрессии NRF2 в головном мозге, в частности в ретроспленальной коре, приводит к диабетической энцефалопатии, что в определенной мере обусловлено снижением антиоксидантного потенциала эндогенного пула этого маркера в головном мозге. Фармакологическая коррекция ГАМК и ее производными (сукцикардом и мефаргином) способствует восстановлению содержания NRF2 в ретроспленальной коре головного мозга крыс с сахарным диабетом.

Авторы заявляют об отсутствии конфликта интересов.

Литература/References

1. Sun H., Saeedi P., Karuranga S., Pinkepank M., Ogurtsova K. [et al.]. IDF Diabetes Atlas: Global, regional and country-level diabetes prevalence estimates for 2021 and projections for 2045. *Diabetes Res. Clin. Pract.* 2022;183:109119. https://doi.org/10.1016/j.diabres.2021.109119
2. Mazumdar D., Singh S. Diabetic encephalopathy: role of oxidative and nitrosative factors in type 2 diabetes. *Indian J. Clin. Biochem*. 2024;39(1):3-17. https://doi.org/10.1007/s12291-022-01107-y
3. Umurzakovich D. N. Involutional changes in the brain in alzheimer's disease: macroscopic and micromorphological correlations. Nvpubhouse libr. *Am. J. Biomed. Sci. Pharm. Innov.* 2025;5(09):18-20. https://doi.org/10.37547/ajbspi/Volume05Issue09-04
4. Ye J., Zhou L., Li Q., Huang Y., Wu X. [et al.]. Dysfunction of hippocampal cells and its role in cognitive impairment. *Neural Regen Res.* 2026;21(8):3479-3495. https://doi.org/10.4103/NRR.NRR-D-25-00410
5. González P., Lozano P., Ros G., Solano F. Hyperglycemia and oxidative stress: An integral, updated and critical overview of their metabolic interconnections. *Int. J. Mol. Sci.* 2023;24(11):9352. https://doi.org/10.3390/ijms24119352
6. Su R., Chang L., Zhou T., Meng F., Zhang D. Effects of GABA on oxidative stress and metabolism in high-glucose cultured mongolian sheep kidney cells. *Int. J. Mol. Sci.* 2024;25(18):10033. https://doi.org/10.3390/ijms251810033
7. Chen J., Guo P., Han M., Chen K., Qin J., Yang F. Cognitive protection of sinomenine in type 2 diabetes mellitus through regulating the EGF/Nrf2/HO-1 signaling, the microbiota-gut-brain axis, and hippocampal neuron ferroptosis. *Phytother Res*. 2023;37(8):3323-3341. https://doi.org/10.1002/ptr.7807
8. Barakat H., Aljutaily T. Role of γ-Aminobutyric Acid (GABA) as an Inhibitory Neurotransmitter in Diabetes Management: Mechanisms and Therapeutic Implications. *Biomolecules.* 2025;15(3):399. https://doi.org/10.3390/biom15030399
9. Tamarit-Rodriguez J. Metabolic role of GABA in the secretory function of pancreatic β-cells: its hypothetical implication in β-cell degradation in type 2 diabetes. *Metabolites.* 2023;13(6):697. https://doi.org/10.3390/metabo13060697
10. Hajare A. D., Dagar N., Gaikwad A. B. Klotho antiaging protein: molecular mechanisms and therapeutic potential in diseases. *Mol. Biomed.* 2025;6(1):19. https://doi.org/10.1186/s43556-025-00253-y
11. Chi H., Sun Y., Lin P., Zhou J., Zhang J. [et al.]. Glucose fluctuation inhibits Nrf2 signaling pathway in hippocampal tissues and exacerbates cognitive impairment in streptozotocin-induced diabetic rats. *J. Diabetes Res.* 2024;2024:5584761. https://doi.org/10.1155/2024/5584761
12. Pugazhenthi S., Qin L., Reddy P. H. Common neurodegenerative pathways in obesity, diabetes, and Alzheimer's disease. *Biochim. Biophys. Acta Mol. Basis Dis.* 2017;1863(5):1037-1045. https://doi.org/10.1016/j.bbadis.2016.04.017
13. Trask S., Fournier D. I. Examining a role for the retrosplenial cortex in age-related memory impairment. *Neurobiol. Learn Mem.* 2022;189:107601. https://doi.org/10.1016/j.nlm.2022.107601
14. Alfaris N. A., Alshammari G. M., Altamimi J. Z., Aljabryn D. H., Alagal R. I. [et al.]. Ellagic acid prevents streptozotocin-induced hippocampal damage and memory loss in rats by stimulating NRF2 and nuclear factor-κB, and activating insulin receptor substrate/PI3K/Akt axis. *J. Physiol. Pharmacol.* 2021;72(4). https://doi.org/10.26402/jpp.2021.4.02
15. Wang B., Zhu S., Guo M., Ma R. D., Tang Y. L. [et al.]. Artemisinin ameliorates cognitive decline by inhibiting hippocampal neuronal ferroptosis via Nrf2 activation in T2 DM mice. *Mol. Med.* 2024;30(1):35. https://doi.org/10.1186/s10020-024-00797-9
16. Zheng Y., Wang C., Liu W., Chen J., Sun Y. [et al.]. Upregulation of Nrf2 signaling: A key molecular mechanism of Baicalin's neuroprotective action against diabetes-induced cognitive impairment. *Biomed. Pharmacother.* 2024;174:116579. https://doi.org/10.1016/j.biopha.2024.116579

Поступила 17.02.2026

Сведения об авторах:

Смирнов Алексей Владимирович, доктор медицинских наук, профессор,
заведующий кафедрой паталогической анатомии; тел.: +78442375874;
e-mail: alexeysmirnov.volggmu@gmail.ru; https://orcid.org/0000-0001-5351-6105

Тюренков Иван Николаевич, чл.-корр. РАН, доктор медицинских наук, профессор,
профессор кафедры организации фармацевтического дела, фармацевтической технологии и биотехнологии;
тел.: +79608800059; e-mail: fibfuv@mail.ru; https://orcid.org/0000-0001-7574-3923

Бакулин Дмитрий Александрович, кандидат медицинских наук, доцент,
доцент кафедры организации фармацевтического дела, фармацевтической технологии и биотехнологии;
тел.: +79608800059; e-mail: fibfuv@mail.ru; https://orcid.org/0000-0003-4694-3066

Великородная Юлия Ивановна, ассистент кафедры паталогической анатомии;
тел.: +78442375865; e-mail: alta-u@mail.ru; https://orcid.org/0000-0003-2976-6352

Пустынников Владислав Эдуардович, ассистент кафедры паталогической анатомии;
тел.: +78442375865; e-mail: Pustynnikov.volgmed@gmail.com; https://orcid.org/0000-0001-9561-5320

Григорьева Наталья Владимировна, доктор медицинских наук, доцент,
профессор кафедры паталогической анатомии;
тел.: +78442375865; e-mail: ngrigorievavsmu@gmail.com; https://orcid.org/0000-0001-7544-0711

Лютая Елена Дмитриевна, доктор медицинских наук, профессор,
заведующая кафедрой лучевой, функциональной и лабораторной диагностики Института НМФО;
тел.: +78442946893; e-mail: elena.lyutaya@volgmed.ru; https://orcid.org/0000-0001-5006-4107

Багметова Виктория Владимировна, доктор медицинских наук, доцент,
профессор кафедры организации фармацевтического дела, фармацевтической технологии и биотехнологии;
тел.: +79608800059; e-mail: vvbagmetova@gmail.com; https://orcid. org/0000-0002-4861-0217

© Коллектив авторов, 2026
УДК 616.127-092:616.432-091.8:612.23
DOI – https://doi.org/10.14300/mnnc.2026.21030
ISSN – 2073-8137

Морфологические изменения аденогипофиза у крыс в условиях высокогорной гипоксии при экспериментальном катехоламиновом некрозе миокарда

А. У. Усенова, З. М. Айдарбекова, О. П. Калугина, Ф. Р. Ниязова, Б. Р. Джаналиев, М. Э. Эрнисова

Кыргызская государственная медицинская академия им. И. К. Ахунбаева, Бишкек, Кыргызская Республика

Morphological changes of the adenohypophysis in rats under high-altitude hypoxia in experimental catecholamine-induced myocardial necrosis

Usenova A. U., Aidarbekova Z. M., Kalugina O. P., Niyazova F. R., Djanaliev B. R., Ernisova M. E.

I. K. Akhunbaev Kyrgyz State Medical Academy, Bishkek, Kyrgyz Republic

Инфаркт миокарда сопровождается гемодинамическими нарушениями и снижением перфузии органов, что может приводить к повреждению чувствительных к гипоксии структур, включая гипофиз. Цель исследования – изучить морфологические изменения аденогипофиза у крыс в условиях высокогорной гипоксии при экспериментальном катехоламин-индуцированном повреждении миокарда. Эксперимент выполнен на 70 самцах белых крыс (200–250 г), содержавшихся на высоте 3200 м. Животные разделены на контрольную и экспериментальную группы (n = 35). Повреждение миокарда моделировали внутрибрюшинным введением 0,1 % раствора адреналина. Морфологическое исследование проводили на 1-е, 2-е, 3-и, 5-е, 7-е, 15-е и 30-е сутки. В опытной группе выявлены нарушения микроциркуляции, интерстициальный и периваскулярный отек и дистрофические изменения эндокринных клеток, более выраженные по сравнению с контролем (p < 0,01). Полученные данные свидетельствуют о развитии гипоксически-ишемического повреждения аденогипофиза.

Ключевые слова: инфаркт миокарда, аденогипофиз, высокогорье, гипобарическая гипоксия, гипоксически-ишемическое повреждение, микроциркуляция, экспериментальное исследование, нейроэндокринная система