

- previous COVID-19 infection: A scoping review. *Cortex*. 2022;154:212-230. <https://doi.org/10.1016/j.cortex.2022.06.002>
14. Nalbandian A., Desai A. D., Wan E. Y. Post-COVID-19 Condition. *Annu Rev. Med.* 2023;74:55-64. <https://doi.org/10.1146/annurev-med-043021-030635>
15. Gonzalez-Fernandez E., Huang J. Cognitive Aspects of COVID-19. *Curr. Neural. Neurosci. Rep.* 2023;23(9):531-538. <https://doi.org/10.1007/s11910-023-01286-y>
16. Julide T., Cigdem T., Baris T. Cognitive impairment in long-COVID. *Idegyogy Sz.* 2024;77(5-6):151-159. <https://doi.org/10.18071/isz.77.0151>

Поступила 12.12.2025

#### Сведения об авторах:

Карпов Сергей Михайлович, доктор медицинских наук, профессор, заведующий кафедрой неврологии, нейрохирургии и медицинской генетики; тел.: +79054101523; e-mail: karpov25@rambler.ru; <https://orcid.org/0000-0001-9187-8481>

Вышлова Ирина Андреевна, доктор медицинских наук, доцент, профессор кафедры неврологии, нейрохирургии и медицинской генетики; тел.: +79624001553; e-mail: irisha2801@yandex.ru; <https://orcid.org/0000-0001-9187-8481>

Гадаборшев Рустам Нажмуудинович, аспирант; тел.: +79287900990; e-mail: grn.ing@mail.ru; <https://orcid.org/0000-0003-1699-3601>

Дзугев Ахсарбек Ирбекович, аспирант; e-mail: neuro@stgmu.ru; <https://orcid.org/0000-0002-6693-264X>

Рачин Андрей Петрович, доктор медицинских наук, профессор, президент Национальной ассоциации экспертов по коморбидной неврологии; e-mail: 7851377@gmail.com; <https://orcid.org/0000-0003-4266-0050>

Раевская Анастасия Игоревна, ассистент кафедры неврологии, нейрохирургии и медицинской генетики; тел.: +79054633000; e-mail: nastya\_raevskaya96@mail.ru; <https://orcid.org/0000-0002-4084-3307>

Калоев Ацамаз Дзибоевич, кандидат медицинских наук, доцент, заведующий кафедрой безопасности жизнедеятельности и медицины катастроф; тел.: +78652352496; e-mail: mob@stgma.ru; <https://orcid.org/0000-0002-3712-6972>

Андрусенко Олег Дмитриевич, студент; тел.: +79633813813; e-mail: oleandr.2004@mail.ru; <https://orcid.org/0009-0003-5805-268X>

© Коллектив авторов, 2026

УДК 618.3-008.64-06-092.9

DOI – <https://doi.org/10.14300/mnnc.2026.21005>

ISSN – 2073-8137

## Иммунные и патоморфологические маркеры низкоуровневого воспаления плаценты при недонашивании у женщин с ожирением

Е. М. Кузьмина<sup>1</sup>, А. В. Михаэлис<sup>2</sup>, А. В. Балабеков<sup>1, 3</sup>,  
К. А. Папикова<sup>1</sup>, К. К. Куюмчева<sup>1</sup>, Э. В. Рыжкова<sup>2</sup>

<sup>1</sup> Ставропольский государственный медицинский университет,  
Российская Федерация

<sup>2</sup> Министерство здравоохранения Ставропольского края, Ставрополь,  
Российская Федерация

<sup>3</sup> ООО «Консультационное клиническое патологоанатомическое бюро», Ставрополь,  
Российская Федерация

## Immune and pathomorphological markers of low-level placental inflammation in preterm women with obesity

Kuzmina E. M.<sup>1</sup>, Michaelis A. V.<sup>2</sup>, Balabekov A. V.<sup>1, 3</sup>,  
Papikova K. A.<sup>1</sup>, Kuyumcheva K. K.<sup>1</sup>, Ruzhkova E. V.<sup>2</sup>

<sup>1</sup> Stavropol State Medical University, Russian Federation

<sup>2</sup> Ministry of Health of the Stavropol Territory, Stavropol, Russian Federation

<sup>3</sup> LLC «Consultation Clinical Pathoanatomical Bureau», Stavropol, Russian Federation

Цель исследования – оценить иммунный профиль в ранние сроки беременности и морфотипы плаценты у женщин с ожирением и преждевременными родами (ПР). Проведено исследование 94 женщин с нарушением жирового обмена, беременность которых завершилась ПР в сроки 28–36 недель. На 8–10 неделе беременности методом иммуноферментного анализа определяли сывороточный уровень провоспалительных цитокинов (TNF- $\alpha$ , IFN- $\gamma$ , IL-1 $\beta$ , IL-6, IL-8) и регуляторного IL-4. После родоразрешения выполняли комплексное патоморфологическое исследо-

вание плаценты, включая морфометрию и гистологический анализ. У женщин с ожирением выявлено нарушение иммуно-метаболического гомеостаза с преобладанием Th-1 над Th-2 звеном иммунитета: достоверная активация провоспалительных цитокинов и компенсаторное повышение IL-4. Показано, что степень выраженности патоморфологических изменений плаценты (циркуляторных, инволютивно-дистрофических, воспалительных) достоверно возрастает с увеличением индекса массы тела. Среди особенностей плаценты при ожирении преобладали деструктивные изменения воспалительного характера, а при избыточной массе тела – морфологическая картина, соответствующая стадии субкомпенсации плацентарной недостаточности. Дисбаланс цитокинов в ранние сроки беременности у женщин с ожирением, характеризующийся системным провоспалительным сдвигом, ассоциирован со специфическими патоморфологическими изменениями плаценты и отражает степень плацентарной дисфункции на фоне метавоспаления. Выявленные иммунные и морфологические маркеры могут служить предикторами недонашивания беременности у данной категории пациенток.

*Ключевые слова:* ожирение, метавоспаление, цитокиновый профиль, иммуно-метаболический гомеостаз, гуморальный иммунитет, патоморфология плаценты

The aim of the study was to evaluate the immune profile in early pregnancy and placental morphotypes in obese and preterm women. The study included 94 women with impaired fat metabolism whose pregnancies ended in premature birth at 28–36 weeks. At 8–10 weeks of gestation, serum levels of proinflammatory cytokines (TNF- $\alpha$ , IFN- $\gamma$ , IL-1 $\beta$ , IL-6, IL-8) and regulatory IL-4 were determined by ELISA. After delivery, a comprehensive pathomorphological examination of the placentas was performed, including morphometry and histological analysis. Women with obesity showed impaired immuno-metabolic homeostasis with a predominance of Th-1 over Th-2 immunity: significant activation of proinflammatory cytokines and a compensatory increase in IL-4. It was shown that the severity of pathomorphological changes in the placenta (circulatory, involutive-dystrophic, inflammatory) significantly increased with increasing body mass index. Among the features of placentas in obesity, destructive changes of an inflammatory nature prevailed, while in overweight there was the morphological picture corresponding to the stage of subcompensation of placental insufficiency. Cytokine imbalance in early pregnancy in women with obesity, characterized by a systemic pro-inflammatory shift, is associated with specific pathomorphological changes in the placenta and reflects the degree of placental dysfunction against the background of metainflammation. The identified immune and morphological markers can serve as predictors of preterm birth in this category of patients.

*Keywords:* obesity, metainflammation, cytokine profile, immuno-metabolic homeostasis, humoral immunity, placental pathomorphology

**Для цитирования:** Кузьмина Е. М., Михаэлис А. В., Балабеков А. В., Папикова К. А., Куюмчева К. К., Рыжкова Э. В. Иммунные и патоморфологические маркеры низкоуровневого воспаления плаценты при недонашивании у женщин с ожирением. *Медицинский вестник Северного Кавказа*. 2026;21(1):24-29. DOI – <https://doi.org/10.14300/mnnc.2026.21005>

**For citation:** Kuzmina E. M., Michaelis A. V., Balabekov A. V., Papikova K. A., Kuyumcheva K. K., Ruzhkova E. V. Immune and pathomorphological markers of low-level placental inflammation in preterm women with obesity. *Medical News of North Caucasus*. 2026;21(1):24-29. DOI – <https://doi.org/10.14300/mnnc.2026.21005> (In Russ.)

ИзБМТ – избыточная масса тела  
ИМТ – индекс массы тела  
ИФА – иммуноферментный анализ  
мРНК – матричная рибонуклеиновая кислота  
ПР – преждевременные роды  
ФБ – физиологическая беременность  
IFN- $\gamma$  – интерферон-гамма  
IL-1 $\beta$  – интерлейкин-1 $\beta$

IL-4 – интерлейкин 4  
IL-6 – интерлейкин 6  
IL-8 – интерлейкин 8  
MCP-1 – моноцитарный хемоаттрактантный белок 1  
Th1 – Т-хелперные клетки 1-го  
Th2 – Т-хелперные клетки 2-го типа  
TNF- $\alpha$  – фактор некроза опухоли- $\alpha$

**Ожирение является растущей проблемой здравоохранения во всем мире [1, 2]. В 2025 году 2,7 млрд. взрослых имеют избыточный вес, более одного миллиарда – ожирение, а 177 миллионов людей – выраженное ожирение [3]. Доказана связь материнского ожирения с осложнениями беременности, такими как самопроизвольный аборт, кесарево сечение, риск развития гестационного сахарного диабета и преэклампсии [4].**

Ожирение матери обусловлено нарушением регуляции циркулирующих факторов, в частности, метаболитов, глюкозы и липидов, адипокинов, включая лептин и адипонектин, факторов роста (инсулиноподобных и провоспалительных цитокинов), моноцитарного хемоаттрактантного белка 1 (MCP-1) и С-реактивного белка [5, 6]. Повышенные уровни липидов, лептина и интерлейкины 6 (IL-6) являются медиаторами воспаления, играя важную роль в развитии ожирения матери и метаболической дисфункции [6]. Формируется состояние метавоспаления (хронического воспалительного

состояния низкой степени выраженности), нарушений функций плаценты, роста и развития плода.

Исследование биомаркеров плазмы крови выявило, что повышенные уровни циркулирующих провоспалительных цитокинов в первом триместре беременности были предиктором недонашивания у женщин с ожирением [7]. При беременности ряд иммунных клеток (натуральные киллеры, Т-клетки и некоторые субпопуляции макрофагов) попадают в плацентарное ложе из периферической крови. Вероятно, изменения в плаценте, связанные с ИМТ, потенциально могут быть обусловлены системными процессами. В нескольких исследованиях выявлена связь между изменениями частоты и фенотипа иммунных клеток в плаценте, циркулирующими цитокинами и маркерами воспаления. Материнское ожирение приводило к увеличению количества материнских макрофагов, врожденных иммунных клеток и их накоплению в ворсинчатой части плаценты, способствуя воспалению, окислительному стрессу, митохондриальной дисфункции, нарушению метаболизма [8].

Ожирение связано с метавоспалением, которое запускается метаболитами и питательными веществами, а также развитием системной инсулинорезистентности [9]. Так, материнские цитокины и адипокины в сыворотке крови связывают материнское метавоспаление с нарушением функциональной активности плаценты [10]. Аналогично материнской плазме крови в плаценте выявлены повышенные уровни воспалительных маркеров, таких как IL-6, интерлейкин 8 (IL-8), интерлейкин-1 $\beta$  (IL-1 $\beta$ ) и MCP-1 [6]. Этот профиль цитокинов обусловлен несколькими воспалительными путями, включая активацию рецепторов конечных продуктов гликирования и Toll-подобного рецептора 4 [11].

Молекулярные механизмы опосредованного влияния ожирения на систему «мать-плацента-плод» остаются неясными, детальные представления о её иммунной среде, взаимосвязи цитокинов в сыворотке крови и структуры плаценты практически отсутствуют. Предметом дискуссий остается влияние функциональной активности иммунокомпетентных клеток в ранние сроки беременности женщин с ожирением и преждевременные роды (ПР) в 28–36 недель на преобладающий тип патоморфологических изменений плаценты.

Цель исследования: оценить иммунный профиль женщин в ранние сроки беременности и морфотипы плаценты у пациенток с ожирением и преждевременными родами.

**Материал и методы.** Проведено наблюдение за 94 женщинами с нарушением жирового обмена на всем сроке беременности до ПР в 28–36 недель на базе Ставропольского краевого клинического перинатального центра № 1. Первую группу составили 38 беременных с избыточной массой тела, во вторую включены 56 пациенток с ожирением. В контрольную группу вошли 18 женщин с нормальным весом и физиологической беременностью (ФБ).

Критерии включения в исследование: возраст 20–39 лет, одноплодная прогрессирующая беременность, наличие избыточной массы тела или ожирения до беременности.

Критерии исключения из исследования: многоплодная беременность, аутоиммунные заболевания, экстрагенитальные заболевания в стадии декомпенсации, наличие инфекций, передаваемых половым путем.

Идентификацию нормальной, избыточной массы тела (ИзбМТ) и ожирения до беременности осуществляли в соответствии с классификацией ВОЗ по величине ИМТ (нормальная масса тела – при ИМТ равном 18,5–24,9 кг/м<sup>2</sup>, ИзбМТ – при ИМТ 25–29,9 кг/м<sup>2</sup>, ожирение – при ИМТ  $\geq$ 30 кг/м<sup>2</sup>).

В соответствии с положениями Хельсинкской декларации Всемирной медицинской ассоциации у всех женщин до включения в исследование было получено информированное согласие.

Забор плазмы крови и исследование уровня цитокинов TNF- $\alpha$ , интерферона-гамма (IFN- $\gamma$ ), IL-1 $\beta$ , IL-4, IL-6, IL-8 выполняли на 8–10 неделе беременности с помощью тест-систем ООО «Цитокин» (Санкт-Петербург, Россия).

Морфометрическое и морфологическое исследования плаценты проводили по стандартизированной схеме [12]. Исследование включало: макроскопическое описание плаценты с определением органомерических показателей (формы, размеров, массы, объема), характеристики материнской поверхности, плодных оболочек, места прикрепления пуповины, количества и состояния сосудов пуповины, вычисление плацентарно-плодового коэффициента, гистологическое исследование срезов, стереоморфометрию. Гистологические препараты изготовлены по стандартным методикам, включавшим приготовление парафиновых

срезов, окраску гематоксилином и эозином, пикрофуксином по Ван – Гизону. Гистологическое исследование включало определение удельного объема 5 структурных компонентов плаценты, характеризующих состояние материнско-плодового кровообращения: сосудов и стромы ворсин, межворсинчатого пространства, материнского фибриноида, инфарктов-петрификатов.

Статистическая обработка полученных результатов проводилась при помощи программы Statistica 10.0 (StatSoft Inc., США). Проверку выборки на соответствие нормальному распределению выполняли с помощью критерия Колмогорова – Смирнова. Данные представляли в виде медианы (Me), 25-го и 75-го перцентилей. Проверку статистических гипотез об отсутствии межгрупповых различий осуществляли с помощью непараметрического U-критерия Манна – Уитни. При условии значения факторного признака более двух применялся критерий Краскела – Уоллиса. Корреляция между переменными проверена с помощью корреляционного анализа по методу Спирмена. Уровень значимости при проверке статистических гипотез принимали как  $p \leq 0,05$ .

**Результаты и обсуждение.** Анализ исследований показал, что в ранние сроки беременности, осложненной впоследствии субкомпенсированной плацентарной недостаточностью и прервавшейся на 28–36 неделе, выявлено усиление митоген-индуцированного синтеза IFN $\gamma$ , апоптогенных свойств TNF- $\alpha$  и активности регуляторного цитокина IL-4.

При изучении цитокинового статуса беременных с нарушением жирового обмена (НЖО) выявлены различия значений параметров. Так, уровень TNF- $\alpha$  в группах с НЖО суммарно при ожирении и ИзбМТ существенно превышал средний показатель у здоровых беременных в 2 раза ( $p < 0,05$ ). Различия в содержании индуктора синтеза белков острой фазы IL-1 $\beta$  в выборке женщин с НЖО также выявлены относительно группы контроля: больше при ожирении – в 1,9 раза ( $p = 0,001$ ), а с ИзбМТ – в 1,6 раза ( $p < 0,001$ ). Показатели IL-4 у женщин с НЖО в 2 раза выше, чем при ФБ ( $p < 0,05$ ), что свидетельствует о низкой резистентности организма беременных с хроническим инфекционно-воспалительным процессом и воспалительных изменениях в плаценте.

Распределение показателя IFN- $\gamma$ , одного из мощных индукторов клеточного звена иммунной системы и цитотоксичности, показало большее его содержание в группах женщин с НЖО по сравнению с группой контроля, а при ожирении и ИзбМТ – соответственно в 2,5 ( $p < 0,001$ ) и 2,2 раза ( $p < 0,001$ ). Уровень IL-6 значимо превышал показатель здоровых беременных: в группе с ожирением – в 1,8 раза ( $p = 0,001$ ), ИзбМТ – в 1,3 раза ( $p < 0,001$ ). Аналогичная тенденция определена в отношении вариабельности IL-8 с его превалированием у женщин с ожирением в 2 раза ( $p < 0,001$ ), а при ИзбМТ – 1,5 раза ( $p < 0,001$ ).

Полученные результаты позволяют утверждать, что ожирение матери приводит к нарушению регуляции метаболизма и раннему воспалению в плаценте, которое негативно влияет на процесс миграции/инвазии клеток трофобласта, ремоделирования кровеносных сосудов в системе «мать-плод» на фоне преобладания провоспалительных цитокинов. Это согласуется с литературными данными о повышенном уровне IL-6 и пониженных значениях TNF- $\alpha$  матричной рибонуклеиновой кислоты (мРНК) в белой жировой ткани, а также повышении уровня MCP-1 и мРНК TNF- $\alpha$  в печени потомства самцов мышей в эксперименте. Это предполагает тканеспецифические запрограммированные изменения из-за ожирения при материнской диете с высоким содержанием жиров [13].

Для выявления основных причин осложнений беременности женщин с НЖО важен патоморфологический анализ плаценты. Показано, что материнское ожирение изменяет структуру плаценты и сопряжено с риском развития плацентарной дисфункции. Площадь поверхности и толщина плаценты пропорциональны количеству маточных спиральных артерий, которые обеспечивают оксигенацию, питание и степень ветвления ворсинок. Аномалии размера плаценты часто связаны с нарушением клеточного роста и/или апоптозом [14, 15].

При исследовании морфологической организации определили особенности, вес, длину, ширину и толщину плаценты беременных женщин с ожирением. Средняя масса плаценты женщин с ИзбМТ превосходила показатели женщин с ожирением ( $p < 0,05$ ), что согласуется с представлением о сокращении массы и объема органа по мере увеличения ИМТ (табл.). Выявлено, что параметры плаценты женщин с ИзбМТ и ожирением значимо уступали аналогичным в контрольной группе ( $p < 0,05$ ). Наименьшие значения морфометрических параметров плаценты обнаружены в группе с ожирением в отличие от женщин с ИзбМТ ( $p < 0,05$ ). Различий в показателях плодово-плацентарного коэффициента в группах не установлено.

Таблица  
Морфометрические параметры плаценты  
(Me (25;75))

Группа	Масса плаценты, г	Площадь материнской поверхности плаценты, см <sup>2</sup>	Плодово-плацентарный коэффициент
Избыточная масса тела (1) (n=38)	370 (320; 410)	190 (170; 240)	0,15 (0,13; 0,16)
Ожирение (2) (n=56)	330 (280; 350)	165 (140; 210)	0,13 (0,13; 0,14)
Контроль (3) (n=18)	480 (440; 530)	310 (270; 360)	0,15 (0,13; 0,16)
	$p_{1-2}=0,02$ $p_{1-3}<0,001$ $p_{2-3}=0,001$	$p_{1-2}=0,002$ $p_{1-3}<0,001$ $p_{2-3}=0,001$	$p_{1-2}=0,02$ $p_{1-3}=0,014$ $p_{2-3}=0,02$

Ожирение способствует более частому формированию хронической ПН с выраженными циркуляторными нарушениями и разной степенью компенсаторно-приспособительных изменений. У пациенток с ожирением ПН представлена преимущественно диссоциированной формой с персистенцией не только зрелых, но и незрелых форм ворсин, что свидетельствует о раннем формировании структурной патологии плаценты. При ожирении нарушение созревания ворсин в плаценте умеренной степени выраженности встречалось чаще, чем в группе с ИзбМТ ( $p=0,001$ ) и группой контроля (рис. 1).

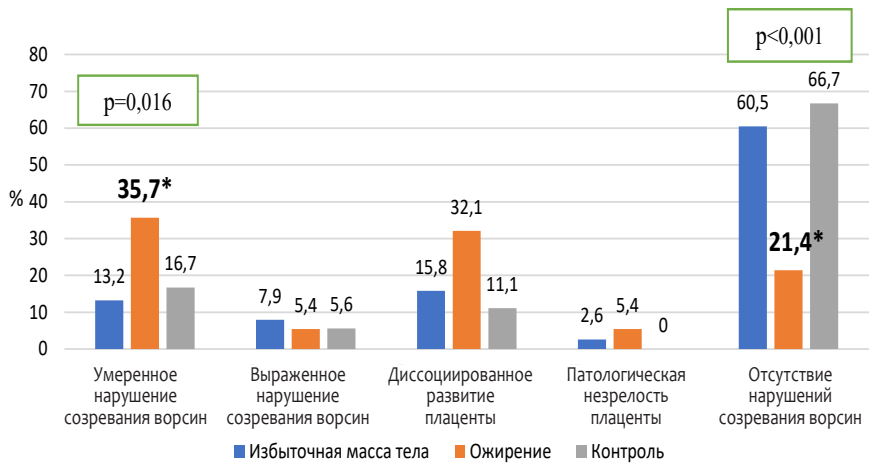


Рис. 1. Варианты нарушения созревания ворсин в плаценте.  
Примечание: \* –  $p < 0,05$  между женщинами с ИзбМТ, ожирением и группой контроля

В плаценте женщин с ожирением в 2,5 раза больше промежуточных зрелых ворсин, чем в остальных группах ( $p < 0,05$ ) (рис. 2). Зрелые терминальные ворсины в группах определяли с сопоставимой частотой, однако при ИзбМТ они выявлены у половины женщин. Незрелые и зрелые терминальные, промежуточные зрелые выявляли только у женщин с ИзбМТ. В проведенных ранее исследованиях прогрессирующее снижение в 2,5 раза количества и объемной плотности капилляров в терминальных ворсинах плаценты женщин с увеличением степени ожирения в сравнении с показателем в группе контроля ( $p < 0,05$ ) рассматривают как дефекты сосудистой сети ворсин вследствие гипоксии тканей [16]. Полагают, что более низкая васкуляризация в плаценте самок, питавшихся пищей с высоким содержанием жиров, связана с изменениями транскриптома плаценты на ранних стадиях развития [17].

Выраженные инволютивно-дистрофические процессы в плаценте у женщин с ожирением встречались в 4 раза чаще, чем с ИзбМТ ( $p=0,02$ ), имели среднюю степень выраженности у двух третей обследованных (рис. 3). Выявленные изменения в сочетании с компенсаторно-приспособительными реакциями (полнокровие ворсин, большое количество хориальных симпластов, развитые синцитио-капиллярные мембраны) несколько чаще встречались в плацентах женщин с ИзбМТ.

Компенсаторные изменения плаценты умеренной и выраженной степеней у всех обследованных беременных с нарушением жирового обмена выявляли сопоставимо часто – в 62,9 и 35,8 % и соответственно ( $p > 0,05$ ). Женщин с ожирением отличало быстрое ис-

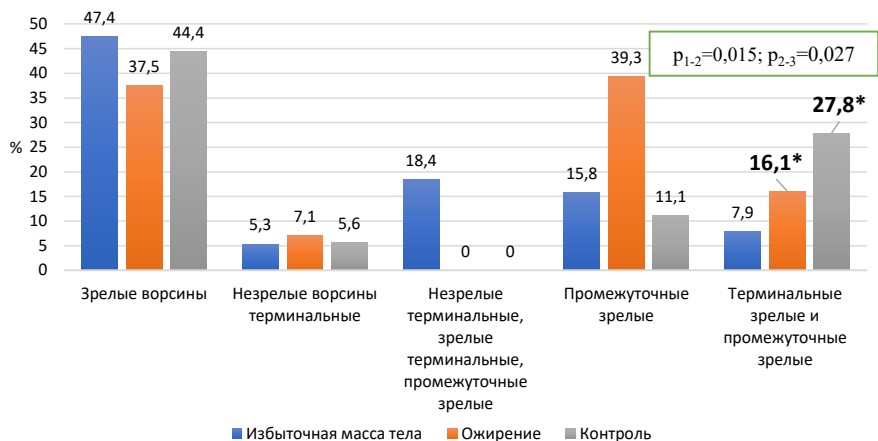


Рис. 2. Виды ворсин в плаценте.  
Примечание: \* –  $p < 0,05$  при сравнении с группой с ИзбМТ

тощение компенсаторно-приспособительных резервов в системе «мать-плацента-плод», прогрессирование циркуляторных и дистрофических изменений, что выступало причиной задержки роста плода и недонашивания беременности.

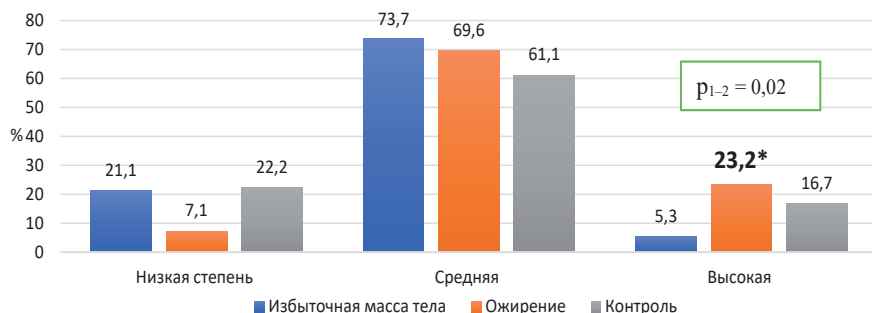


Рис. 3. Степень выраженности инволютивно-дистрофических изменений в плаценте. Примечание: \* –  $p < 0,05$  между женщинами с ИзбМТ, ожирением и группой контроля

С нарастанием степени ожирения женщин в плаценте прогрессировали патологические изменения в виде фибриноидного некроза ворсин, отложения масс фибриноида с замуровыванием ворсин, склероза ворсин, уменьшения числа синцитиальных почек вследствие выраженной ишемии тканей, развития декомпенсированной плацентарной недостаточности. Среди прочих структурных изменений плаценты женщин с ожирением и недонашиванием беременности отмечали формирование фибриноидных тромбов в межворсинчатом пространстве, уменьшение массы плаценты и снижение плацентарно-плодового коэффициента, что приводит к снижению диффузии газов и питательных веществ плоду, определяя высокий риск недонашивания. Более низкая плотность сосудов ворсинчатого дерева, высокая частота очаговых субхориальных тромбозов и отложений фибрина в группе с ожирением в отличие от ИзбМТ подтверждали преобладание аномального ангиогенеза плаценты.

Инфицирование плаценты определяли практически у половины обследованных женщин (рис. 4), причем гематогенный тип – в виде сочетания фуникулита с базальным децидуитом/продуктивным виллизитом в четыре раза чаще при ИзбМТ, чем с ожирением ( $p=0,02$ ). Напротив, по имеющимся сообщениям, воспалительная инфильтрация нейтрофилами пупочной вены, артерии и пуповины была самой высокой у женщин с ожирением, родивших преждевременно [18]. Большую вероятность инфекционно-воспалительных изменений плаценты при ожирении доказывают факты хронического виллита, воспаления ворсин хориона, обеспечивающего важный обмен между кровью матери и плода, выявленные S. M. Leon – Garcia и соавт. при исследовании плацент 400 беременных женщин [19].

В группе с ожирением встречаемость париетального хориодецидуита и хориоамнионита отмечена в пять раз чаще, чем у женщин с ИзбМТ ( $p=0,02$ ). Полагаем, именно эту категорию женщин с ожирением до беременности отличает каскад молекулярно-клеточных событий, патоморфологические стигмы воспаления которых в системе «мать-плацента-плод» обусловлены провоспалительным сдвигом цитокинов.

При ИзбМТ патоморфологическое подтверждение стадии субкомпенсации плацентарной недостаточности определено в половине образцов и выявлено вдвое реже, чем у женщин с ожирением ( $p=0,003$ ) (рис. 5). В плаценте женщин с ожирением преобладали деструктивные изменения воспалительного характера, которые установлены в 1,7 раза чаще, чем у пациенток с ИзбМТ ( $p=0,003$ ). В группе контроля стадии компенсации плацентарной недостаточности имела треть женщин, а её отсутствие зафиксировано в 61,1 %.

При ИзбМТ патоморфологическое подтверждение стадии субкомпенсации плацентарной недостаточности определено в половине образцов и выявлено вдвое реже, чем у женщин с ожирением ( $p=0,003$ ) (рис. 5). В плаценте женщин с ожирением преобладали деструктивные изменения воспалительного ха-

рактера, которые установлены в 1,7 раза чаще, чем у пациенток с ИзбМТ ( $p=0,003$ ). В группе контроля стадии компенсации плацентарной недостаточности имела треть женщин, а её отсутствие зафиксировано в 61,1 %.

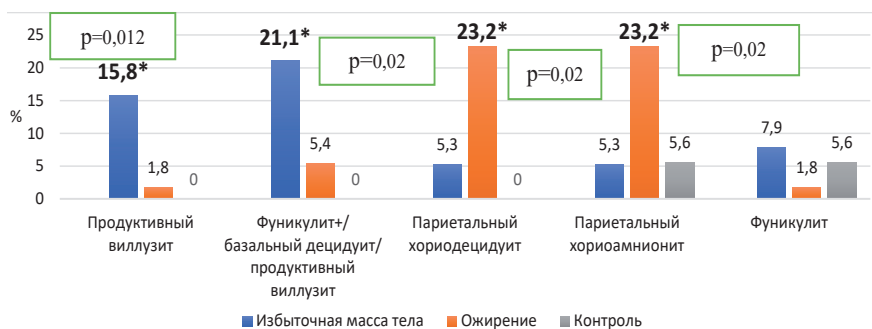


Рис. 4. Варианты инфицирования плаценты.

Примечание: \* –  $p < 0,05$  между женщинами с ИзбМТ, ожирением и группой контроля

Следует отметить феномен умеренного физиологического воспаления в плаценте, представляющего защитный механизм, критически важный для сохранения и пролонгации беременности.

Выявлена прямая корреляционная связь между содержанием провоспалительных цитокинов TNF- $\alpha$  и частотой встречаемости при ожирении промежуточных ворсин ( $r=0,56$ ,  $p < 0,001$ ), деструктивных изменений воспалительного характера ( $r=0,62$ ,  $p < 0,001$ ), средней степени выраженности инволютивно-дистрофических изменений ( $r=0,54$ ,  $p < 0,001$ ), средней степени компенсаторных изменений ( $r=0,41$ ,  $p < 0,05$ ).

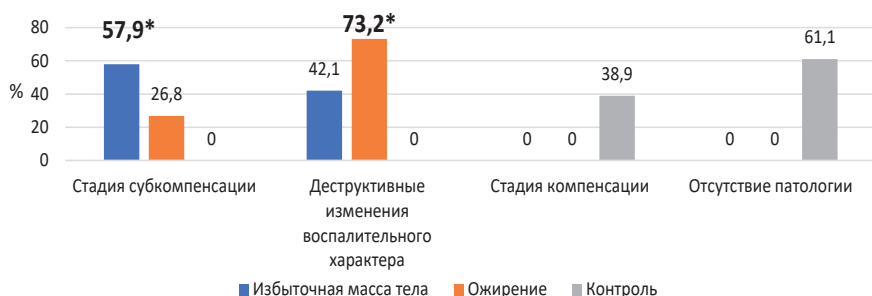


Рис. 5. Патоморфологические особенности плаценты.

Примечание: \* –  $p < 0,05$  между женщинами с ИзбМТ, ожирением и группой контроля

**Заключение.** Дисбаланс продукции цитокинов с высокими показателями провоспалительных медиаторов на ранних сроках беременности у женщин с ожирением ассоциируется с выраженным угнетением иммунитета, развитием синдрома системного воспалительного ответа. Доказано негативное влияние этих состояний на морфофункциональную характеристику фетоплацентарного комплекса, начиная с процессов инвазии трофобласта и плацентации. Обнаружены патоморфологические особенности плаценты женщин с нарушением жирового

обмена: при ожирении – деструктивные изменения воспалительного характера, а при избыточной массе тела – стадия субкомпенсации плацентарной недостаточности.

Выявление специфических изменений плаценты поможет в разработке диагностических и терапевтических подходов для улучшения исходов беременности при ожирении.

**Авторы заявляют об отсутствии конфликта интересов.**

### Литература/References

1. Inoue Y., Qin B., Poti J., Sokol R., Gordon-Larsen P. Epidemiology of obesity in adults: latest trends. *Curr. Obes. Rep.* 2018;7(4):276-288. <https://doi.org/10.1007/s13679-018-0317-8>
2. Chooi Y. C., Ding C., Magkos F. The epidemiology of obesity. *Metabolism.* 2019;92:6-10. <https://doi.org/10.1016/j.metabol.2018.09.005>
3. Pati S., Irfan W., Jameel A., Ahmed S., Shahid R. K. Obesity and Cancer: A Current Overview of Epidemiology, Pathogenesis, Outcomes, and Management. *Cancers (Basel).* 2023;15(2):485. <https://doi.org/10.3390/cancers15020485>
4. Stubert J., Reister F., Hartmann S., Janni W. The Risks Associated With Obesity in Pregnancy. *Dtsch. Arztebl. Int.* 2018;115(16):276-283. <https://doi.org/10.3238/arztebl.2018.0276>
5. Louwen F., Ritter A., Kreis N. N., Yuan J. Insight into the development of obesity: functional alterations of adipose-derived mesenchymal stem cells. *Obes. Rev.* 2018;19(7):888-904. <https://doi.org/10.1111/obr.12679>
6. Kelly A. C., Powell T. L., Jansson T. Placental function in maternal obesity. *Clin. Sci. (Lond).* 2020;134(8):961-984. <https://doi.org/10.1042/CS20190266>
7. Sun B., Parks W. T., Simhan H. N., Bertolet M., Catov J. M. Early pregnancy immune profile and preterm birth classified according to uteroplacental lesions. *Placenta.* 2020;89:99-106. <https://doi.org/10.1016/j.placenta.2019.12.007>
8. Sureshchandra S., Marshall N. E., Messaoudi I. Impact of pregravid obesity on maternal and fetal immunity: Fertile grounds for reprogramming. *J. Leukoc. Biol.* 2019;106(5):1035-1050. <https://doi.org/10.1002/JLB.3RI0619-181R>
9. Ahmed B., Sultana R., Greene M. W. Adipose tissue and insulin resistance in obese. *Biomed. Pharmacother.* 2021;137:111315. <https://doi.org/10.1016/j.biopha.2021.111315>
10. Roberts K. A., Riley S. C., Reynolds R. M., Barr S., Evans M. [et al]. Placental structure and inflammation in pregnancies associated with obesity. *Placenta.* 2011;32(3):247-254. <https://doi.org/10.1016/j.placenta.2010.12.023>
11. Shirasuna K., Seno K., Ohtsu A., Shiratsuki S., Ohkuchi A. [et al]. AGEs and HMGB1 Increase Inflammatory Cytokine Production from Human Placental Cells, Resulting in an Enhancement of Monocyte Migration. *Am. J. Reprod. Immunol.* 2016;75(5):557-568. <https://doi.org/10.1111/aji.12506>
12. Милованов А. П. Патология системы мать-плацента-плод. М.: Медицина, 1999. [Milovanov A. P. Pathology of the mother-placenta-fetus system. M.: «Meditsina», 1999. (In Russ.)]
13. Kasper P., Selle J., Vohlen C., Wilke R., Kuiper-Makris C. [et al]. Perinatal Obesity Induces Hepatic Growth Restriction with Increased DNA Damage Response, Senescence, and Dysregulated Igf-1-Akt-Foxo1 Signaling in Male Offspring of Obese Mice. *Int. J. Mol. Sci.* 2022;23(10):5609. <https://doi.org/10.3390/ijms23105609>
14. Kenchegowda D., Natale B., Lemus M. A., Natale D. R., Fisher S. A. Inactivation of maternal Hif-1 $\alpha$  at mid-pregnancy causes placental defects and deficits in oxygen delivery to the fetal organs under hypoxic stress. *Dev. Biol.* 2017;422(2):171-185. <https://doi.org/10.1016/j.ydbio.2016.12.013>
15. Sun X., Shen J., Wang L. Insights into the role of placenta thickness as a predictive marker of perinatal outcome. *J. Int. Med. Res.* 2021;49(2):300060521990969. <https://doi.org/10.1177/0300060521990969>
16. Fernandez-Twinn D. S., Gascoine G., Musial B., Carr S., Duque-Guimaraes D. [et al]. Exercise rescues obese mothers' insulin sensitivity, placental hypoxia and male offspring insulin sensitivity. *Sci. Rep.* 2017;7:44650. <https://doi.org/10.1038/srep44650>
17. Stuart T. J., O'Neill K., Condon D., Sasson I., Sen P. [et al]. Diet-induced obesity alters the maternal metabolome and early placenta transcriptome and decreases placenta vascularity in the mouse. *Biol. Reprod.* 2018;98(6):795-809. <https://doi.org/10.1093/biolre/i0y010>
18. Scott H., Grynspan D., Anderson L. N., Connor K. L. Maternal Underweight and Obesity Are Associated with Placental Pathologies in Human Pregnancy. *Reprod. Sci.* 2022;29(12):3425-3448. <https://doi.org/10.1007/s43032-022-00983-2>
19. Leon-Garcia S. M., Roeder H. A., Nelson K. K., Nelson K. K., Liao X. [et al]. Maternal obesity and sex-specific differences in placental pathology. *Placenta.* 2016;38:33-40. <https://doi.org/10.1016/j.placenta.2015.12.006>

Поступила 10.12.2025

### Сведения об авторах:

Кузьмина Елена Михайловна, кандидат медицинских наук, доцент, проректор по лечебной работе и развитию регионального здравоохранения, доцент кафедры акушерства и гинекологии № 1 с курсом ДПО; тел.: +79624031802; e-mail: kuzmina.stgmu@yandex.ru; <https://orcid.org/0000-0002-4546-9502>

Михаэлис Алексей Владимирович, кандидат медицинских наук, заместитель министра здравоохранения Ставропольского края; тел.: +79624422474; e-mail: avm@mz26.ru; <https://orcid.org/0009-0003-0687-2520>

Балабеков Андрей Вагифович, кандидат медицинских наук, доцент кафедры патологической анатомии, главный врач; тел.: +79682732460; e-mail: Andrej-balabekov@yandex.ru; <https://orcid.org/0009-0009-8713-1161>

Папикова Каринэ Александровна, кандидат медицинских наук, доцент кафедры акушерства и гинекологии № 1 с курсом ДПО; тел.: +790341185115; e-mail: krapikova@gmail.com; <https://orcid.org/0000-0002-7943-9432>

Кюмчьева Кристина Константиновна, кандидат медицинских наук, доцент кафедры акушерства и гинекологии № 1 с курсом ДПО; тел.: +79286318595; e-mail: asteri777@mail.ru; <https://orcid.org/0000-0003-3265-3834>

Рыжкова Элеонора Валерьевна, консультант отдела организации медицинской помощи детям и службы родовспоможения; e-mail: evr@mz26.ru; <https://orcid.org/0009-0007-4288-5125>