

- and cancer: a systematic review and meta-analysis. *The Journal of Infectious Diseases*. 2019;220:1243-1245. <https://doi.org/10.1093/infdis/jiz325>
17. Haahr T., Humaidan P., Elbaek H. O., Alsbjerg B., Jakubcionyte R. J. [et al.]. Vaginal microbiota and in vitro fertilization outcomes: development of a simple diagnostic tool to predict patients at risk of a poor reproductive outcome. *The Journal of Infectious Diseases*. 2019;219:1809-1817. <https://doi.org/10.1093/infdis/jiy744>
18. Koedooder R., Singer M., Schoenmakers S., Savelkoul P. H. M., Morré S. A. [et al.]. The vaginal microbiome as a predictor for outcome of in vitro fertilization with or without intracytoplasmic sperm injection: a prospective study. *Human Reproduction*. 2019;34(6):1042-1054. <https://doi.org/10.1093/humrep/dez065>

Поступила 22.04.2021

#### Сведения об авторе

Лызикова Юлия Анатольевна, кандидат медицинских наук, доцент, доцент кафедры акушерства и гинекологии с курсом ФПК и П; тел.: 810375296688876; e-mail: lyzikovayulia@yandex.by

© Коллектив авторов, 2023

УДК 591.4:616.833.58:616.718.5/.6-089.843-77-092.9

DOI – <https://doi.org/10.14300/mnnc.2023.18012>

ISSN – 2073-8137

## МОРФОЛОГИЧЕСКОЕ И МОРФОМЕТРИЧЕСКОЕ ИССЛЕДОВАНИЕ СЕДАЛИЩНОГО НЕРВА ПОСЛЕ АМПУТАЦИИ И ПРОТЕЗИРОВАНИЯ ГОЛЕНИ ОРИГИНАЛЬНЫМ ИМПЛАНТАТОМ В ЭКСПЕРИМЕНТЕ

Т. Н. Варсегова<sup>1</sup>, А. А. Еманов<sup>1</sup>, В. П. Кузнецов<sup>1,2</sup>, Е. Н. Овчинников<sup>1</sup>

<sup>1</sup> Национальный медицинский исследовательский центр травматологии и ортопедии им. академика Г. А. Илизарова, Курган, Российская Федерация

<sup>2</sup> Уральский федеральный университет им. Б. Н. Ельцина, Екатеринбург, Российская Федерация

## THE MORPHOLOGICAL AND MORPHOMETRIC STUDY OF THE SCIATIC NERVE AFTER AMPUTATION AND PROSTHETICS OF THE LEG EXPERIMENTALLY USING AN ORIGINAL IMPLANT

Varsegova T. N.<sup>1</sup>, Emanov A. A.<sup>1</sup>, Kuznetsov V. P.<sup>1,2</sup>, Ovchinnikov E. N.<sup>1</sup>

<sup>1</sup> G. A. Ilizarov National Medical Research Centre for Traumatology and Orthopaedics, Kurgan, Russian Federation

<sup>2</sup> B. N. Yeltsin Ural Federal University, Ekaterinburg, Russian Federation

Исследовались морфологические и морфометрические изменения седалищного нерва после ампутации и протезирования голени оригинальным имплантатом в эксперименте. С этой целью 6 собакам производили остеотомию большеберцовой кости на границе верхней и средней трети, забивали имплантат типа PressFit и моделировали культю. Фиксацию кости и компрессионную нагрузку на кость ( $F_H=20N$ ) осуществляли специальным устройством. Седалищные нервы исследовали через 180 суток после протезирования. Контролем служили седалищные нервы 5 интактных собак. 6,39 % миелиновых волокон имели признаки повреждения миелина и аксонов. Численность миелиновых волокон возрастала в 1,81 раза, что сочеталось со снижением в 2,05 раза диаметра аксонов, в 3,52 раза толщины миелина ( $p=0,000$ ) и потерей крупных миелиновых волокон диаметром более 10 мкм. Численность безмиелиновых волокон увеличилась в 4,23 раза ( $p=0,000$ ). Выявленные в седалищном нерве ретроградные изменения в виде нейропраксии и аксонотомезиса, потери крупных миелиновых волокон и регенераторных процессов могут являться одной из причин постампутационного болевого синдрома.

*Ключевые слова:* голень, ампутация, имплантат, седалищный нерв, морфология, морфометрия

Purpose of the Study was to identify the morphological and morphometric changes in the sciatic nerve after amputation and prosthetics of the leg with an original implant experimentally. Six dogs had underwent the tibia osteotomy at the border of the upper and middle thirds, and an implant of PressFit type was driven in. The stump was modeled. The fixation of the bone and compression load on the bone ( $F_H=20N$ ) was performed with a special device. The sciatic nerves were studied 180 days after prosthetics. Sciatic nerves of 5 intact dogs were control. About 6.39 % of myelin fibers demonstrated signs of myelin and axon damage. The number of myelin fibers increased 1.81-fold with 2.05-fold decrease in axon diameter, 3.52-fold decrease – in myelin thickness ( $p=0.000$ ) and with loss of large myelin fibers with a diameter of more than 10 microns. The number of non-

myelinated fibers increased 4.23-fold ( $p=0.000$ ). The retrograde changes revealed in the sciatic nerve in the form of neuropraxia and axonotmesis, loss of large myelin fibers and regenerative processes may be one of the causes of post-amputation pain syndrome.

*Keywords: leg, amputation, implant, sciatic nerve, morphology, morphometry*

**Для цитирования:** Варсегова Т. Н., Еманов А. А., Кузнецов В. П., Овчинников Е. Н. МОРФОЛОГИЧЕСКОЕ И МОРФОМЕТРИЧЕСКОЕ ИССЛЕДОВАНИЕ СЕДАЛИЩНОГО НЕРВА ПОСЛЕ АМПУТАЦИИ И ПРОТЕЗИРОВАНИЯ ГОЛЕНИ ОРИГИНАЛЬНЫМ ИМПЛАНТАТОМ В ЭКСПЕРИМЕНТЕ. *Медицинский вестник Северного Кавказа*. 2023;18(1):50-54. DOI – <https://doi.org/10.14300/mnnc.2023.18012>

**For citation:** Varsegova T. N., Emanov A. A., Kuznetsov V. P., Ovchinnikov E. N. THE MORPHOLOGICAL AND MORPHOMETRIC STUDY OF THE SCIATIC NERVE AFTER AMPUTATION AND PROSTHETICS OF THE LEG EXPERIMENTALLY USING AN ORIGINAL IMPLANT. *Medical News of North Caucasus*. 2023;18(1):50-54. DOI – <https://doi.org/10.14300/mnnc.2023.18012> (In Russ.)

**Ф**ункциональный потенциал людей с ампутированными конечностями улучшился благодаря последним достижениям пластической хирургии [1, 2]. Так, остеоинтеграция посредством протезных имплантатов, представляющих собой биосовместимые металлические устройства, которые вставляются в остаточную кость для интеграции с ней [3], существенно повышает качество жизни человека с ампутированной конечностью [2, 4]. Однако ведущей жалобой, которую предъявляют больные при обращении по поводу протезирования, остается болевой синдром после ампутации голени [5–7]. Хроническая боль снижает способность выполнять повседневные действия, необходимые для личной и экономической независимости, приводит к физическому и психическому истощению, депрессии и чувству безнадежности [8, 9], встречается у 45–90 % пациентов, перенесших ампутации нижних конечностей [7, 10], и чаще всего не поддается медикаментозному лечению [11].

Постампутационная нейропатическая боль является следствием грубых нарушений центральных и периферических естественных механизмов контроля боли вследствие пересечения соматических тканей (кожи, мышц, костей) и всего нервного аппарата конечности [9–12]. Механизмы ее формирования остаются до конца не изученными [8, 13], и до настоящего времени непонятно, почему одни пациенты страдают от боли, а другие нет [14]. Вклад периферических нервов в патогенез болевого синдрома после ампутации нижней конечности остается недооцененным [8, 13], хотя имеются данные, что их чрескожная стимуляция эффективна при лечении хронической боли после ампутации [15, 16].

В единичных работах дается ультразвуковая оценка седалищного нерва после ампутации голени [17, 18], тогда как результаты патогистологических исследований в доступной литературе не найдены.

Цель работы – выявить морфологические и морфометрические изменения седалищного нерва после ампутации и протезирования голени оригинальным имплантатом в эксперименте.

**Материал и методы.** Исследованы 11 беспородных собак (возраст  $1,8 \pm 0,5$  года, масса тела  $19 \pm 1,2$  кг): 6 составили опытную группу, 5 интактных – контрольную группу. Эксперимент выполнен согласно Европейской конвенции по защите позвоночных животных, директиве 2010/63/EU Европейского парламента и Совета Европейского союза по охране животных, используемых в научных целях и СП 2.2.1.3218-14; ГОСТ 33217–2014; ГОСТ 33215–2014. Дизайн исследования одобрен этическим комитетом учреждения (протокол № 2 (57) от 17.05.2018).

Оперативное вмешательство осуществляли под общим наркозом. Производили остеотомию большеберцовой кости на границе верхней и средней трети, удаляли малоберцовую кость на этом же уровне. Затем рассверливали канал до диаметра 7 мм и короткими ударами молотка забивали имплантат типа PressFit (Патент РФ №194912) [19] диаметром 7,5 мм, изготовленный методом селективного лазерного сплавления из порошка сплава Ti6Al4V на установке EOSINT M280. Затем производили иссечение мягких тканей на уровне скакательного сустава. В сформированном кожном лоскуте делали отверстие для выхода наружной части имплантата и моделировали культю. Мягкие ткани послойно ушивали.

Фиксация имплантата и компрессионная нагрузка на кость осуществлялись специальным устройством (Патент РФ №185647) [20] в течение 6 недель. Компрессионная нагрузка составляла  $F_n=20$ . Эвтаназию осуществляли на 180-е сутки эксперимента летальной дозой барбитуратов.

Участки седалищных нервов собак иссекали на уровне нижней трети бедра, неделю фиксировали растворами глутарового альдегида (2 %) и параформальдегида (2 %), затем сутки 1 % раствором оксида осмия (VIII) и заливали в аралдит. Полутонкие срезы окрашивали полихромным методом: метиленовым синим, азуром II и основным фуксином. Изображения оцифровывали на стереомикроскопе «AxioScore.A1» с цифровой камерой «AxioCam» (Carl Zeiss MicroImaging GmbH, Германия). В программе «ВидеоТест Мастер-Морфология, 4.0» определяли численные плотности миелиновых и безмиелиновых нервных волокон в  $1 \text{ мм}^2$  площади пучка, диаметры миелиновых волокон ( $D_{mi}$ ), их аксонов ( $D_{ax}$ ), толщину миелиновой оболочки ( $L_m$ ). Строили гистограммы распределения миелиновых волокон по диаметрам с шагом 1 мкм. Рассчитывали долю деструктивно измененных миелиновых нервных волокон.

Для статистической обработки данных использовали программу Attestat (версия 9.3.1, разработчик И. П. Гайдышев). Для проверки гипотезы о нормальности распределения применяли критерий Колмогорова. Табличные данные представляли в виде медиан и квартилей ( $Me$  ( $Q1$ ;  $Q3$ )). Статистическую значимость различий опытной и контрольной групп определяли критерием Вилкоксона для независимых выборок.

**Результаты и обсуждение.** Функция оперированной конечности животных восстанавливалась на 3-и сутки после протезирования. К моменту демонтажа компрессионного устройства определялась хромота опирающейся конечности, к третьему месяцу после операции сохранялась незначительная хромота.

Соединительнотканые оболочки опытных седалищных нервов через 180 суток эксперимента со-

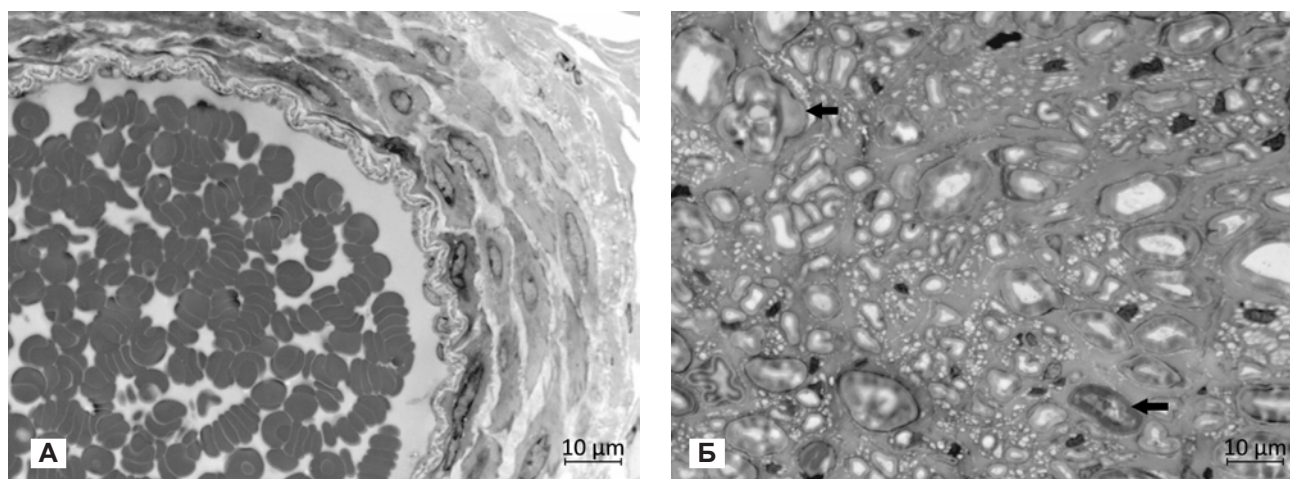


Рис. 1. Фрагмент поперечного полутонкого среза седалищного нерва собаки через 180 суток эксперимента: А – фрагмент эпинеуральной артерии; Б – эндоневрий и нервные волокна, стрелки – деструктивно измененные миелиновые волокна. Окраска метиленовым синим, азуром II и основным фуксином. Ув.  $\times 1000$

храняли целостность, отличались от интактных повышенной клеточностью: возросло количество тучных клеток, встречались плазмоциты и макрофаги. Просветы эпинеуральных артерий и вен были расширенными, заполненными форменными элементами крови (рис. 1А). Периневрий во всех фасцикулах сохранял тонколамеллярную структуру, в мелких пучках встречались периневральные и субпериневральные отеки.

Морфологическое исследование проводниковой части нервов показало, что  $6,39 \pm 0,72$  % миелиновых волокон были реактивно-деструктивно изменены. Встречались волокна с темными либо атрофированными аксонами, с признаками расслоения миелина и валлеровской дегенерации (рис. 1Б). В интактных седалищных нервах такие волокна были единичными –  $1,79 \pm 0,14$  %.

Численные плотности миелиновых и безмиелиновых нервных волокон в опытных седалищных нервах превышали значения интактных нервов в 1,81 и 4,23 раза ( $p=0,000$ ) соответственно (табл.). Изучение размерных характеристик миелиновых волокон показало, что вследствие процессов деструкции и последующей регенерации средние диаметры волокон и их аксонов снижались в 2,38 и 2,05 раза ( $p=0,000$ ) соответственно, а толщина миелина – в 3,52 раза ( $p=0,000$ ), что свидетельствует о преобладании процессов демиелинизации.

Таблица

**Численно-размерные характеристики нервных волокон интактного и опытного седалищных нервов (Me (Q1; Q3))**

Параметр	Опытный нерв	Интактный нерв	p
NA <sub>mf</sub>	19980 (12987; 26973)	10989 (8982; 13986)	p=0,000
NA <sub>amf</sub>	16983 (7992; 23976)	4014 (3977; 4200)	p=0,000
D <sub>mf</sub>	3,84 (3,00; 5,77)	9,10 (5,03; 11,97)	p=0,000
D <sub>ax</sub>	2,83 (2,12; 3,78)	5,79 (3,42; 7,74)	p=0,000
L <sub>m</sub>	0,52 (0,41; 0,97)	1,83 (0,96; 3,87)	p=0,000

Примечание: численные плотности миелиновых (NA<sub>mf</sub>) и безмиелиновых (NA<sub>amf</sub>) нервных волокон, диаметры миелиновых нервных волокон (D<sub>mf</sub>), их аксонов (D<sub>ax</sub>), толщина миелина (L<sub>m</sub>) в опытном и интактном седалищных нервах; p – уровень значимости отличий опытного и интактного нервов по критерию Вилкоксона для независимых выборок; различия достоверны при  $p < 0,05$ .

Основание гистограммы распределения миелиновых волокон по диаметрам через 180 суток эксперимента, как и в интактном нерве (рис. 2А), состояло из 16 разрядов, но смещалось влево: появлялось 6 % регенерирующих миелинизирующихся аксонов диаметром менее 2 мкм и не обнаруживались проводники 17,1–18,0 мкм (рис. 2Б). Форма гистограммы приобретала унимодальный характер, единственная мода оставалась в нормальном диапазоне 3,1–4,0 мкм, но превышала контроль на 16 %. Доля мелких ( $D \leq 4,0$  мкм) проводников возрастала в 3 раза – 55 % (в интактном – 17 %), а доля крупных ( $D > 7$  мкм) снижалась в 3 раза до 18 % (в интактном – 60 %). Доля наиболее быстропроводящих миелиновых волокон ( $D > 10$  мкм) составляла всего 10 % (в интактном – 42 %).

Этиопатогенез болевого синдрома после ампутации конечности остается неясным, до конца не изученным, поэтому варианты лечения все еще остаются неэффективными. Одной из патофизиологических гипотез хронического болевого синдрома после травмы является патология периферических нервов, возникающая вследствие их локального сдавления, ишемии, нейрогенного воспаления и ретроградной дегенерации [21].

Исследование показало, что через 180 суток после ампутации и протезирования голени в седалищном нерве обнаруживаются ретроградные деструктивные процессы – 6 % миелиновых нервных волокон имеют признаки повреждения миелина и аксонов при сохранности соединительнотканной оболочки нерва. Согласно патогистологической классификации такая степень повреждения периферических нервов [22] соответствует нейропраксии и аксонотмезису.

Известно, что плотность аксонов, степень миелинизации и распределение по размерам имеют фундаментальное значение для функционирования нервной системы [23]. Проведенный анализ популяционного состава нервных волокон седалищного нерва выявил рост численности миелиновых проводников при снижении их средних диаметров, диаметров аксонов и толщины миелина, значительный рост численной плотности безмиелиновых проводников (в 4 раза), снижение в 4 раза доли крупных быстропроводящих миелиновых волокон диаметром более 10 мкм. Полученные сведения о регенераторных процессах и потере наиболее крупных быстропроводящих волокон согласуются с данными других авторов [13], которые при

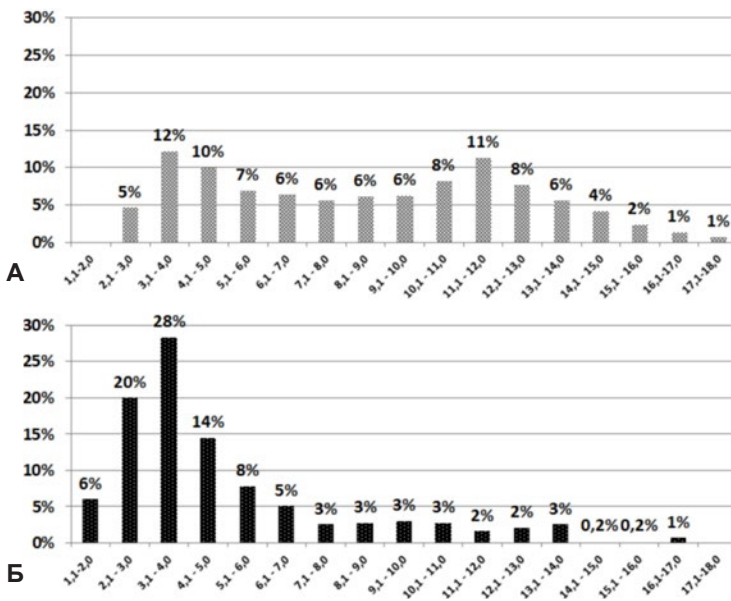


Рис. 2. Гистограммы распределения миелиновых нервных волокон седалищных нервов по диаметрам: А – интактный нерв, Б – опытный нерв через 180 суток эксперимента. Ось абсцисс – размерные классы волокон, ось ординат – доли волокон каждого класса в %

изучении нервов конечностей, ампутированных в связи с болевым синдромом, выявили у всех пациентов патологические изменения в нервах в виде гистологических признаков потери крупных нервных проводни-

ков диаметром более 12 мкм и регенерации волокон.

Выявленное в данном исследовании повышение численной плотности нервных проводников седалищного нерва после ампутации голени связано с нодальным спраутингом, формированием новых аксон-шванновских комплексов вследствие посттравматической регенерации [24]. Известно, что зоны демиелинизации и регенерации периферических нервов являются источниками аномальной эктопической спонтанной активности и также могут быть причиной колющих, стреляющих и жгучих болей [25].

**Заключение.** Таким образом, через 6 месяцев после экспериментальной ампутации и протезирования голени в седалищном нерве наблюдаются ретроградные морфологические и морфометрические изменения в виде нейропраксии и аксонотомезиса, потери самых крупных миелиновых быстропроводящих волокон и регенераторных процессов. Вышеуказанные изменения нерва могут являться одной из причин постампутационного болевого синдрома.

**Источник финансирования:** Статья выполнена в рамках темы государственного задания 2021–2023 гг. на осуществление научных исследований и разработок ФГБУ «НМИЦ ТО им. акад. Г. А. Илизарова» Минздрава России.

**Авторы заявляют об отсутствии конфликта интересов.**

### Литература/References

1. Суслияев В. Г., Щербина К. К., Смирнова Л. М., Замилатский Ю. И., Кольцов А. А. [и др.]. Ранняя протезно-ортопедическая помощь как основа медицинской реабилитации детей с врожденными и ампутированными дефектами нижних конечностей. *Гений ортопедии*. 2020;26(2):198-205. [Susliayev V. G., Shcherbina K. K., Smirnova L. M., Zamilatsky Yu. I., Koltsov A. A. [et al.]. Early prosthetic and orthopedic assistance in medical rehabilitation of children with congenital and amputation defects of the lower limbs. *Genij Ortopedii*. – *Genius of orthopedics*. 2020;26(2):198-205. (In Russ.)]. <https://doi.org/10.18019/1028-4427-2020-26-2-198-205>
2. Souza J. M., Mioton L. M., Harrington C., Potter B. K., Forsberg J. A. Osseointegration of extremity prostheses: a primer for the plastic surgeon. *Plast. Reconstr. Surg.* 2020;146(6):1394-1403. <https://doi.org/10.1097/PRS.00000000000007364>
3. Ступина Т. А., Еманов А. А., Кузнецов В. П., Овчинников Е. Н. Оценка риска развития остеоартроза коленного сустава при протезировании голени (пилотное экспериментально-морфологическое исследование). *Гений ортопедии*. 2021;27(6):795-799. [Stupina T. A., Emanov A. A., Kuznetsov V. P., Ovchinnikov E. N. Assessment of knee osteoarthritis risk following canine tibial prosthetics (pilot experimental morphological study). *Genij Ortopedii*. – *Genius of orthopedics*. 2021;27(6):795-799. (In Russ.)]. <https://doi.org/10.18019/1028-4427-2021-27-6-795-799>
4. Hoyt B. W., Walsh S. A., Forsberg J. A. Osseointegrated prostheses for the rehabilitation of amputees (OPRA): results and clinical perspective. *Expert. Rev. Med. Devices*. 2020;17(1):17-25. <https://doi.org/10.1080/17434440.2020.1704623>
5. Goebel A., Lewis S., Phillip R., Sharma M. Dorsal root ganglion stimulation for complex regional pain syndrome (CRPS) recurrence after amputation for CRPS, and failure of conventional spinal cord stimulation. *Pain Pract.* 2018;18(1):104-108. <https://doi.org/10.1111/papr.12582>
6. Jozwiak M. J., Wu H. Complex regional pain syndrome management: an evaluation of the risks and benefits of spinal cord stimulator use in pregnancy. *Pain Pract.* 2020;20(1):88-94. <https://doi.org/10.1111/ner.13144>
7. Münger M., Pinto C. B., Pacheco-Barrios K., Duarte D., Enes Gunduz M. [et al.]. Protective and risk factors for phantom limb pain and residual limb pain severity. *Pain Pract.* 2020;20(6):578-587. <https://doi.org/10.1111/papr.12881>
8. Collins K. L., Russell H. G., Schumacher P. J., Robinson-Freeman K. E., O'Connor E. C. [et al.] A review of current theories and treatments for phantom limb pain. *J. Clin. Invest.* 2018;128(6):2168-2176. <https://doi.org/10.1172/JCI94003>
9. Kuffler D. P. Coping with phantom limb pain. *Mol. Neurobiol.* 2018;55(1):70-84. <https://doi.org/10.1007/s12035-017-0718-9>
10. Kuffler D. P. Origins of Phantom Limb Pain. *Mol. Neurobiol.* 2018;55(1):60-69. <https://doi.org/10.1007/s12035-017-0717-x>
11. Баркова А. А., Попенко Н. В. Анализ степени интенсивности фантомной боли у пациентов после ампутации нижних конечностей. *Форум молодых ученых*. 2019;1-1(29):414-418. [Barkova A. A., Popenko N. V. Analysis of the degree of intensity of phantom limb pain in patients after lower limb amputation. *Forum molodykh uchenykh*. – *Forum of young scientists*. 2019;1-1(29):414-418. (In Russ.)].
12. Eldufani J., Elahmer N., Blaise G. A medical mystery of complex regional pain syndrome. *Heliyon*. 2020;6(2):e03329. <https://doi.org/10.1016/j.heliyon.2020.e03329>
13. Arthur-Farraj P., Coleman M. P. Lessons from injury: how nerve injury studies reveal basic biological mechanisms and therapeutic opportunities for peripheral nerve diseases. *Neurotherapeutics*. 2021;18(4):2200-2221. <https://doi.org/10.1007/s13311-021-01125-3>
14. Buijn M. E., Arts C. H., Meent H., Frölike J. P. Management of the sciatic nerve during transfemoral amputation: a survey of Dutch surgeons. *J. Cardiovasc. Surg. (Torino)*. 2020;61(4):467-470. <https://doi.org/10.23736/S0021-9509.19.10733-1>
15. Cohen S. P., Gilmore C. A., Rauck R. L., Lester D. D., Trainer R. J. [et al.]. Percutaneous peripheral nerve stimulation for the treatment of chronic pain following amputation. *Mil. Med.* 2019;184(7-8):e267-e274. <https://doi.org/10.1093/milmed/usz114>
16. Albright-Trainer B., Phan T., Trainer R. J., Crosby N. D., Murphy D. P. [et al.]. Peripheral nerve stimulation for the management of acute and subacute post-amputation pain: a randomized, controlled feasibility trial. *Pain Manag.* 2021;11. <https://doi.org/10.2217/pmt-2021-0087>
17. Aydemir K., Demir Y., Güzelküçük Ü., Tezel K., Yılmaz B. Ultrasound findings of young and traumatic amputees with lower extremity residual limb pain in turkey. *Am. J. Phys. Med. Rehabil.* 2017;96(8):572-577. <https://doi.org/10.1097/PHM.0000000000000687>
18. Karabay İ., Demir Y., Köroğlu Ö., Gümrük Aslan S., Aydemir K., Gürçay E. Assessment of lower limb peripheral

- nerves with ultrasound in patients with traumatic amputation. *Turk. J. Phys. Med. Rehabil.* 2021;67(3):357-364. <https://doi.org/10.5606/tftrd.2021.7926>
19. Кузнецов В. П., Горгоц В. Г., Аникеев А. В., Губин А. В., Еманов А. А., Овчинников Е. Н. Имплантат культы трубчатой кости. Патент РФ на полезную модель № 194912, 2019; опубл. 30.12.2019, Бюл. № 1. [Kuznetsov V. P., Gorgots V. G., Anikeev A. V., Gubin A. V., Emanov A. A., Ovchinnikov E. N. Tubular bone stump implant. Patent RF, № 194912, 2019. (In Russ.)].
  20. Кузнецов В. П., Губин А. В., Горгоц В. Г., Аникеев А. В., Борзунов Д. Ю., Еманов А. А. Устройство для остеоинтеграции имплантата в кость культы нижней конечности. Патент РФ на полезную модель № 185647, 2018; опубл. 13.12.2018, Бюл. № 35. [Kuznetsov V. P., Gubin A. V., Gorgots V. G., Anikeev A. V., Borzunov D. Yu., Emanov A. A. Device for osseointegration of the implant into the bone of the stump of the lower limb. Patent RF, № 185647, 2018. (In Russ.)].
  21. Yvon A., Faroni A., Reid A. J., Lees V. C. Selective fiber degeneration in the peripheral nerve of a patient with severe complex regional pain syndrome. *Front. Neurosci.* 2018;12:207. <https://doi.org/10.3389/fnins.2018.00207>
  22. Kaya Y., Sarikcioglu L. Sir Herbert Seddon (1903–1977) and his classification scheme for peripheral nerve injury. *Childs Nerv. Syst.* 2015;31(2):177-180.
  23. Muzio M. R., Cascella M. Histology, Axon. 2021. In: StatPearls [Internet]. Treasure Island (FL): StatPearls Publishing, 2022.
  24. Blanquie O., Bradke F. Cytoskeleton dynamics in axon regeneration. *Curr. Opin. Neurobiol.* 2018;51:60-69. <https://doi.org/10.1016/j.conb.2018.02.024>
  25. Турбина Л. Г., Гордеев С. А. Нейропатическая боль: патогенез, клиника, диагностика, лечение. *Доктор.Ру.* 2013;5(83):56-60. [Turbina L. G., Gordeev S. A. Neuropathic pain: pathogenesis, clinical manifestations, diagnosis, and treatment. *Doktor.Ru. – Doctor.Ru.* 2013;5(83):56-60. (In Russ.)].

Поступила 01.04.2022

#### Сведения об авторах:

Варсегова Татьяна Николаевна, кандидат биологических наук, старший научный сотрудник лаборатории морфологии; тел.: 89617519158; e-mail: varstn@mail.ru

Еманов Андрей Александрович, кандидат ветеринарных наук, ведущий научный сотрудник экспериментальной лаборатории; тел.: 89058529839; e-mail: a\_eman@list.ru

Кузнецов Виктор Павлович, доктор технических наук, профессор, заведующий лабораторией научных исследований биомеханики и инжиниринга; e-mail: wpkuzn@mail.ru

Овчинников Евгений Николаевич, кандидат биологических наук, заместитель директора по научной работе; тел.: (3522)452710; e-mail: office@rncvto.ru

© Коллектив авторов, 2023

УДК 615:547.466.3:616.89-008.441.13-099-092.4

DOI – <https://doi.org/10.14300/mnnc.2023.18013>

ISSN – 2073-8137

## ВЛИЯНИЕ СОЕДИНЕНИЙ РГПУ-238 И РГПУ-260 НА ВАЗОДИЛАТИРУЮЩУЮ И АНТИТРОМБОТИЧЕСКУЮ ФУНКЦИИ ЭНДОТЕЛИЯ КРЫС ПОСЛЕ ХРОНИЧЕСКОЙ АЛКОГОЛЬНОЙ ИНТОКСИКАЦИИ

М. В. Кустова<sup>1</sup>, В. Н. Перфилова<sup>1,2</sup>, В. Е. Завадская<sup>1</sup>, С. В. Варламова<sup>1</sup>,  
А. С. Кучерявенко<sup>1</sup>, Е. А. Музыко<sup>1</sup>, И. И. Прокофьев<sup>1</sup>, И. Н. Тюренков<sup>1</sup>

<sup>1</sup> Волгоградский государственный медицинский университет,  
Российская Федерация

<sup>2</sup> Медицинский научный центр, Волгоград, Российская Федерация

## THE INFLUENCE OF RSPU-238 AND RSPU-260 COMPOUNDS ON VASODILATING AND ANTITROMBOTIC FUNCTIONS OF RAT ENDOTHELIUM AFTER CHRONIC ALCOHOLIC INTOXICATION

Kustova M. V.<sup>1</sup>, Perfilova V. N.<sup>1,2</sup>, Zavadskaya V. E.<sup>1</sup>, Varlamova S. V.<sup>1</sup>,  
Kucheryavenko A. S.<sup>1</sup>, Muzyko E. A.<sup>1</sup>, Prokofiev I. I.<sup>1</sup>, Tyurenkov I. N.<sup>1</sup>

<sup>1</sup> Volgograd State Medical University, Russian Federation

<sup>2</sup> Scientific Center for Innovative Medicines, Volgograd, Russian Federation

Изучено влияние производных глутаминовой кислоты (соединение РГПУ-238) и ГАМК (соединение РГПУ-260) на функцию эндотелия и состояние тромбоцитарного и коагуляционного гемостаза у крыс после хронической алкогольной интоксикации (ХАИ), которую моделировали в течение 24 недель посредством замены питьевой воды на 10 % раствор этанола с 5 % раствором сахарозы. После отмены этанола у крыс контрольной группы отмечалась эндотелиальная дисфункция – они имели низкие линейную и объемную скорости кровотока после введения ацетилхолина и L-NAME по сравнению с интактными животными, большое число десквамированных эндотелиоцитов. После ХАИ у крыс выявлены низкий уровень фибриногена, невысокие показатели степени и скорости агрегации тромбоцитов.