

СЕЛЕКТИНЫ И ГИСТОЛОГИЧЕСКАЯ КАРТИНА ПРИ ХРОНИЧЕСКИХ ВИРУСНЫХ ЗАБОЛЕВАНИЯХ ПЕЧЕНИ

А. В. ЯГОДА, П. В. КОРОЙ, Г. И. ГИЛЯЗОВА

У 101 больного хроническими вирусными заболеваниями печени изучены плазменные уровни Е-селектина, Р-селектина и L-селектина во взаимосвязи с гистологическими изменениями в печени.

При хронической вирусной патологии печени отмечается увеличенное содержание всех селектинов в крови с достоверно более высокими значениями Е-селектина и Р-селектина в случаях цирроза печени. Концентрация Е-селектина, L-селектина и Р-селектина в крови при хронических вирусных заболеваниях печени увеличивается с ростом выраженности воспаления и тяжести печеночного фиброза. Ассоциация морфологических проявлений с селектинами свидетельствует об их важной роли в возникновении и прогрессировании хронической вирусной патологии печени.

Ключевые слова: хронический вирусный гепатит, цирроз печени, Е-селектин, Р-селектин, L-селектин

SELECTINS AND HISTOLOGICAL CHANGES IN CHRONIC VIRAL LIVER DISEASES

YAGODA A. V., KORROY P. V., GILYAZOVA G. I.

Plasma levels of E-selectin, L-selectin and P-selectin were studied in 101 patients with chronic viral liver diseases in relationship with hepatic histologic changes.

The levels of E-selectin, L-selectin and P-selectin in blood were increased in patients with chronic viral liver diseases with more high values of E-selectin and P-selectin in patients with liver cirrhosis. In chronic viral liver diseases concentration of E-selectin, L-selectin and P-selectin in blood increases with intensifying of the degree of inflammation and severity of hepatic fibrosis. The association of morphological changes in liver with selectins underlines their important role in occurrence and progressing of chronic viral liver diseases.

Key words: chronic viral hepatitis, liver cirrhosis, E-selectin, P-selectin, L-selectin

© Коллектив авторов, 2013
УДК 616.137.8/9-089.168.7-085

ЛЕКАРСТВЕННАЯ ПРОФИЛАКТИКА РЕСТЕНОЗА ПОСЛЕ РЕКОНСТРУКТИВНЫХ ОПЕРАЦИЙ НА АРТЕРИЯХ НИЖНИХ КОНЕЧНОСТЕЙ

Р. Е. Калинин, И. А. Сучков, А. С. Пшенников, А. А. Слепнев
Рязанский государственный медицинский университет

Лечение облитерирующего атеросклероза артерий нижних конечностей (ОААНК) является актуальной проблемой сосудистой хирургии [1, 5]. Реконструктивные операции являются методом выбора в лечении пациентов IIб–IV стадий заболевания по классификации Фонтена – Покровского [6]. Однако в течение 5 лет до 40 % протезов перестают функционировать [5]. Одной из причин неудовлетворительных отдалённых ре-

зультатов реконструктивной хирургии ОААНК является рестеноз зоны реконструкции вследствие гиперплазии неоинтимы [2, 7]. В настоящее время эндотелиальная дисфункция (ЭД) считается основной причиной развития гиперплазии интимы, а оксид азота (II) (NO) – основным маркером функционального состояния эндотелия (ФСЭ) [3, 4]. Поиск путей фармакологической коррекции ЭД определил несколько групп лекарственных препаратов с возможным эндотелиотропным эффектом. К таким препаратам, в первую очередь, относится L-аргинин, который является субстратом для образования NO [4, 10]. Имеются данные о эндотелиотропных эффектах высоко-селективных β-адреноблокаторов, ингибиторов ангиотензинпревращающего фермента (ИАПФ), антагонистов кальция, антагонистов рецепторов ангиотензина II (АРАII) и некоторых других групп препаратов [8–11]. Хроническая гипопродукция NO ведёт к гиперплазии интимы вследствие повышенной пролиферации гладкомышечных клеток, хронического продуктивного воспаления [2, 4]. Логично, что коррекция ЭД должна привести к снижению риска гиперплазии интимы и рестеноза зон анастомозов после реконструктивных операций при ОААНК.

Цель исследования: сравнить эффективность различных групп препаратов в профилактике рестеноза после реконструктивных операций на артериях нижних конечностей.

Материал и методы. В исследование включено 98 больных ОААНК IIб–III стадий по классификации Фонтена – Покровского. Пациенты были разделены на 4 группы в зависимости от препарата эндоте-

Калинин Роман Евгеньевич,
доктор медицинских наук, профессор, профессор кафедры ангиологии, сосудистой, оперативной хирургии и топографической анатомии
Рязанского государственного медицинского университета;
тел.: 8(4912)975031;
e-mail: Kalinin-re@yandex.ru

Сучков Игорь Александрович,
кандидат медицинских наук, ассистент кафедры ангиологии, сосудистой, оперативной хирургии и топографической анатомии
Рязанского государственного медицинского университета;
тел.: 8(4912)975031;
e-mail: suchkov_med@mail.ru

Пшенников Александр Сергеевич,
кандидат медицинских наук, ассистент кафедры ангиологии, сосудистой, оперативной хирургии и топографической анатомии
Рязанского государственного медицинского университета;
тел.: 8(4912)975031;
e-mail: pshennikov1610@rambler.ru

Слепнев Александр Александрович,
кандидат биологических наук, доцент кафедры фармакологии с курсом фармаци и фармакотерапии ФДПО
Рязанского государственного медицинского университета;
тел.: 8(4912)460859;
e-mail: slepnev62@gmail.com

лиотропной поддержки. Всем больным выполнялись реконструктивные операции на артериях нижних конечностей с использованием синтетического аллопротеза (бедренно-подколенное протезирование, аорто-бедренное протезирование). В качестве препаратов эндотелиотропной поддержки использовались: L-аргинин, периндоприл, небиволол и лозартан.

Контрольную группу (47 случаев) составили пациенты, которым выполнялись реконструктивные операции без применения препаратов с возможным эндотелиотропным действием (ретроспективный анализ).

Группы были сопоставимы по основным признакам. Мужчин было 136 (93,8 %), женщин – 9 (6,2 %). Средний возраст составил 60,86±7,2 лет.

Все пациенты в послеоперационном периоде получали традиционную консервативную терапию, согласно рекомендациям по лечению заболеваний периферических артерий [6]. Выбор и дозирование препаратов осуществлялся кардиологом. Пациентам, которые не имели манифестирующей сопутствующей патологии сердечно-сосудистой системы, назначался L-аргинин в дозе 500 мг 2 раза в сутки в течение 1 месяца, как это рекомендовано для пациентов с ОААНК. Распределение пациентов по группам представлено в таблице 1.

Для оценки влияния препаратов исследования на ФСЭ пациентам 1–3 групп проводилось определение уровня NO. Забор крови осуществляли при поступлении в стационар до начала лечения, непосредственно после операции и через 1, 3, 6 месяцев после операции.

Для оценки проходимости сосудистых анастомозов пациентам выполнялось ультразвуковое дуплексное сканирование (УЗДС) при выписке из стационара, через 3 и 6 месяцев после операции. Оценивались: толщина слоя интима-медиа, наличие неоинтимы, атеросклеротических бляшек и процент стеноза просвета артерии. Результат УЗДС при выписке пациента из стационара считался контрольным, в сравнении с которым проводились последующие исследования.

Всем пациентам проводился тредмил-тест, определялись лодыжечно-плечевой индекс (ЛПИ), общеклинический и ангиологический статус.

Результаты и обсуждение. Толщина комплекса интима-медиа определялась на участке артерии в непосредственной близости дистального анастомоза. Увеличение толщины комплекса по сравнению с исходным расценивалось как прогрессирование атеросклеротического процесса. Значение толщины комплекса интима-медиа при выписке из стационара составило 1,4±0,1 мм, а при прогрессировании атеросклероза она находилась в пределах 1,9±0,2 мм (p<0,05).

Утолщение интимы в месте контакта стенки артерии и протеза (2,8±0,3 мм) интерпретировалось как гиперплазия неоинтимы.

Как следует из таблицы 2, эндотелиотропная терапия значительно снижает частоту рестенозов, обусловленных гиперплазией неоинтимы. Наиболее низкая частота образования неоинтимы отмечена в группе пациентов, которые в качестве эндотелиотропной поддержки принимали периндоприл и L-аргинин. Но и в группах с лозартаном и небивололом количество рестенозов было почти в 2 раза ниже, чем в контрольной группе (20,8; 28 и 44,7 % соответственно).

Клинически рестеноз ничем себя не проявляет: уровень ЛПИ соответствует послеоперационному, уменьшения безболезненно проходимого расстояния, по данным тредмил-теста, не было. В 70 % случаев в дистальном анастомозе указанные явления были выражены значительно.

Это особенно актуально, учитывая высокую частоту встречаемости артериальной гипертензии у пациентов с ОААНК (до 60 %), что позволяет проводить эндотелиотропную терапию в течение длительного периода времени без дополнительного назначения лекарственных препаратов.

По данным УЗДС частота прогрессирования атеросклероза после реконструктивных операций примерно одинакова во всех группах (от 24 до 29,8 %), за исключением пациентов, которые принимали L-аргинин (8,3 %).

Высокая частота тромбозов на фоне прогрессирования атеросклероза, возможно, связана с интраоперационной переоценкой путей оттока, что приводит к достаточно быстрому (до 6 мес.) тромбозу протеза.

Общее количество тромбозов протезов в группах исследования соответствует частоте гиперплазии неоинтимы. У пациентов с эндотелиотропной поддержкой случаев тромбоза протеза было существенно меньше, чем в контроле (34 %).

Таким образом, доказана эффективность исследуемых препаратов в снижении гиперплазии неоинтимы и частоты рестенозов зоны реконструкции. Для определения влияния проводимой терапии на функциональное состояние эндотелия проведено определение уровня NO на различные сроки после операции (рис.).

На фоне эндотелиотропной терапии во всех группах отмечено увеличение секреции NO с рядом особенностей. Так, в группе L-аргинина через 1 месяц терапии содержание NO увеличилось на 317,7 % от исходного, а после окончания лечения снизилось. Но уровень после снижения был на 144,7 % выше исходного.

Распределение пациентов по группам

Таблица 1

Группа исследования	Группа L-аргинина	Группа периндоприла	Группа небиволола	Группа лозартана	Контрольная группа
Количество пациентов	24	25	24	25	47
%	16,5	17,3	16,5	17,3	32,4

Результаты ультразвукового мониторинга проходимости зон реконструкции у пациентов различных групп

Таблица 2

Группа исследования	Группа L-аргинина (n=24)	Группа периндоприла (n=25)	Группа небиволола (n=24)	Группа лозартана (n=25)	Контрольная группа (n=47)
Гиперплазия неоинтимы	3 (12,5 %)	3 (12 %)	5 (20,8 %), из них 1 тромбоз протеза	7 (28 %), из них 1 тромбоз протеза	21 (44,7 %), из них 10 тромбозов протеза
Прогрессирование атеросклероза	2 (8,3 %)	6 (24 %), из них 3 тромбоза протеза	7 (29,1 %), из них 3 тромбоза протеза	7 (28 %), из них 3 тромбоза протеза	14 (29,8 %), из них 6 тромбозов протеза
Проходимость не нарушена	19 (79,1 %)	16 (64 %)	12 (50 %)	11 (44 %)	12 (25,5 %)
Тромбоз протеза	2 (8,3 %)	3 (12 %)	4 (16,6 %)	4 (16 %)	16 (34 %)

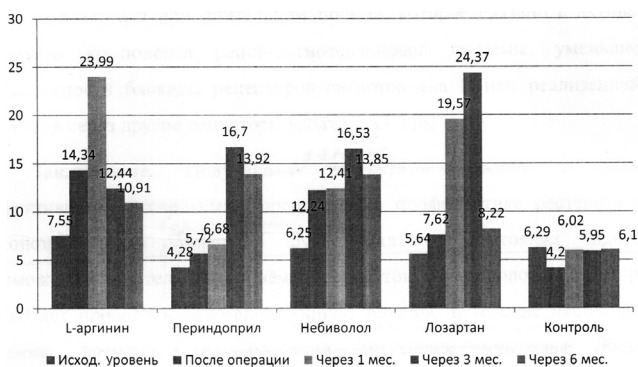


Рис. Уровень оксида азота в различные сроки после операции (мкМ)

В группе периндоприла значительное увеличение секреции NO наблюдалось к 3 месяцу терапии и данный уровень сохранялся до 6 месяцев наблюдения. Возможно, это связано с наиболее низким исходным уровнем оксида азота или особенностью действия препарата.

В группе небиволола секреция NO постепенно возрастала и к 3 месяцу терапии достигала максимального уровня. В итоге уровень метаболитов оксида азота увеличился на 264,48 % от исходного.

У пациентов, принимавших лозартан, уровень секреции NO значительно увеличился к 3 месяцу (24,37 мкМ), однако к 6 месяцу исследуемый показатель снизился до 145,74 % от исходного. Лозап реализует свои эффекты за счёт селективной блокады рецепторов ангиотензина II (подтип AT₁). Имеются данные о возможном снижении гипотензивного эффекта лозартана при длительном приёме, которое связано с активацией тканевого компонента ренин-ангиотензиновой системы, уменьшением эффективности блокады рецепторов ангиотензина II или реализацией его эффектов через другие рецепторы (подтип AT₂) [8].

Заключение. Получены данные о высокой эффективности исследуемых препаратов в профилактике рестеноза зоны реконструкции и возможности коррекции функционального состояния эндотелия. Большая распространенность ишемической болезни сердца и гипертонической болезни у пациентов с облитерирующим атеросклерозом артерий нижних конечностей делает возможным длительный приём препаратов «кардиологического ряда» и позволяет проводить эндотелиотропную терапию в течение необходимого времени. Примечательно отсутствие на фоне приёма L-аргинина нежелательных побочных эффектов, что яв-

ляется несомненным преимуществом данного способа коррекции эндотелиальной дисфункции у пациентов без манифестирующей кардиальной патологии.

Работа выполнена в рамках гранта Президента РФ № МД-2536.2011.7.

Литература

1. Белов, Ю.В. Повторные реконструктивные операции на аорте и магистральных артериях / Ю.В. Белов, А.Б. Степаненко. – М. : ООО «Моск. информ. агентство», 2009. – 176 с.
2. Гиперплазия интимы как причина рестеноза после реконструктивных и эндоваскулярных операций на артериях нижних конечностей / П.Г. Швальб [и др.] // Ангиология и сосудистая хирургия. – 2007. – Т.13, № 4. – С. 144–146.
3. Григорьев, Н.Б. Оксид азота (NO). Новый путь к поиску лекарств / Н.Б. Григорьев, В.Г. Граник. – М. : Вузовская книга, 2004. – 360 с.
4. Киричук, В.Ф. Дисфункция эндотелия / В.Ф. Киричук, П.В. Глыбочко, А.И. Пономарева. – Саратов : Изд-во Саратовского мед. ун-та, 2008. – 129 с.
5. Клиническая ангиология : руководство : в 2 т. / под ред. А.В. Покровского. – М. : Медицина, 2004.
6. Национальные рекомендации по ведению пациентов с сосудистой артериальной патологией. Часть 1. Периферические артерии. – М., 2010. – 78 с.
7. Швальб, П.Г. Антиоксидантная защита и функциональное состояние эндотелия у больных облитерирующим атеросклерозом артерий нижних конечностей до и после оперативного лечения / П.Г. Швальб, Р.Е. Калинин // Хирургия. – 2009. – № 1. – С. 53–55.
8. Angiotensin II AT₁ receptor antagonists inhibit platelet adhesion and aggregation by nitric oxide release / L. Kalinowski [et al.] // Hypertension. – 2002. – Vol. 40, № 4. – P. 521–527.
9. Bachmann, S. Nitric oxide in the kidney: synthesis, localization, and function / S. Bachmann, P. Mundel // Am. J. Kidney Dis. – 1994. – Vol. 24. – P. 112–129.
10. Effect of L-arginine on acetylcholine-induced endothelium-dependent vasodilation differs between the coronary and forearm vasculatures in humans / Y. Hirooka [et al.] // J. Am. Coll. Cardiol. – 1994. – Vol. 24. – P. 948–955.
11. Hornig, B. Role of bradykinin in mediating vascular effects of angiotensin-converting enzyme inhibitors in humans / B. Hornig, C. Kohler, H. Drexler // Circulation. – 1997. – Vol. 95. – P. 1115–1118.

ЛЕКАРСТВЕННАЯ ПРОФИЛАКТИКА РЕСТЕНОЗА ПОСЛЕ РЕКОНСТРУКТИВНЫХ ОПЕРАЦИЙ НА АРТЕРИЯХ НИЖНИХ КОНЕЧНОСТЕЙ

Р. Е. КАЛИНИН, И. А. СУЧКОВ,
А. С. ПШЕННИКОВ, А. А. СЛЕПНЕВ

Представлены результаты эффективности различных групп препаратов в профилактике рестеноза после реконструктивных операций на артериях нижних конечностей. Проведено сравнение эффективности L-аргинина, периндоприла, лозартана и небиволола в сравнении с группой контроля. Выявлено существенное снижение частоты гиперплазии неоинтимы и тромбозов шунтов при использовании эндотелиотропной терапии.

Ключевые слова: оксид азота, гиперплазия неоинтимы, рестеноз, эндотелиотропная терапия

MEDICINAL PROPHYLAXIS OF RESTENOSIS AFTER LOWER LIMB ARTERIAL RECONSTRUCTIVE SURGERY

KALININ R. E., SUCHKOV I. A., PSHENNIKOV A. S., SLEPNEV A. A.

The article represents data on efficacy of different drugs in prevention of restenosis after lower limb arterial reconstructive surgery. The efficacy of L-arginine, perindopril, losartan and nebivolol was evaluated in comparison with the control group. The incidence of neointimal hyperplasia and bypass thrombosis was found to be lower in the cases of endothelium directed therapy.

Key words: nitric oxide, neointimal hyperplasia, restenosis, endotheliotropic therapy