РОЛЬ ПРОВОСПАЛИТЕЛЬНЫХ НЕЙРОПЕПТИДОВ ПРИ ЯЗВЕННОМ КОЛИТЕ
В. В. ПАВЛЕНКО, С. Б. АЛЕКСАНДРОВА, Е. А. ЦУРОВА, Л. З. АМИРХАНОВА

Обследованы 40 пациентов с язвенным колитом в динамике лечения различными комбинациями лекарственных препаратов. Содержание нейропептидов в сыворотке крови определяли методом иммуноферментного анализа.

Установлено, что в период обострения язвенного колита содержание вещества Р в сыворотке крови повышено, а уровень нейротензина снижен. Содержание SP в сыворотке крови находилось в прямой зависимости от тяжести заболевания, а уровень NT – в обратной.

Используемые в терапии язвенного колита лекарственные препараты способны модулировать уровень изучаемых нейропептидов в сыворотке крови больных активным язвенным колитом.

Ключевые слова: язвенный колит, нейропептиды

ROLE OF PRO-INFLAMMATORY NEUROPEPTIDES AT ULCERATIVE COLITIS
PAVLENKO V. V., ALEKSANDROVA S. B., TSUROVA E. A., AMIRKHANOVA L. Z.

The study included 40 patients with ulcerative colitis in the dynamics of treatment with various combinations of drugs. Neuropeptides content in serum was determined by ELISA.

It was found that in acute condition of ulcerative colitis P content was increased in the blood serum and the level of NT was reduced. The content of SP in serum was in direct proportion to the severity of the disease and the level of NT was in inverse proportion.

Drugs used in the treatment of ulcerative colitis can modulate the level of neuropeptides studied in serum of patients with active ulcerative colitis.

Key words: ulcerative colitis, neuropeptides

© Коллектив авторов, 2013
УДК 616.131.005.6/7 035.7

СЛОЖНОСТИ И ОШИБКИ ДИАГНОСТИКИ ЭМБОЛИИ ЛЕГОЧНЫХ АРТЕРИЙ В МНОГОПРОФИЛЬНОМ СТАЦИОНАРЕ

С. В. Немирова, А. Н. Кузнецов, А. П. Медведев, Л. В. Кодзоева, И. В. Кринина, А. А. Артифексова, О. А. Першина
Нижегородская государственная медицинская академия

Проблема тромбоэмболии легочных артерий (ТЭЛА), несмотря на многолетнюю историю изучения, остается далекой от разрешения [1–3]. В течение последних лет, невзирая на попытки целенаправленной профилактики, число случаев легочной тромбоэмболии неуклонно возрастает и, даже при доступности современных методов лечения, летальность от ТЭЛА не уменьшилась [4, 5]. По данным авторов (1987) в Европе и США легочная тромбоэмболия обнаруживается в 11–25 % аутопсий [6], а М. Ферстрате и Ж. Фермиген отмечают, что при жизни диагноз ТЭЛА был поставлен только 34 % пациентов, причем в 9 % случаев он не был подтвержден на аутопсии [7]. По данным отечественных исследователей, ТЭЛА выявляется у 12,8 % умерших, а частота диагностических ошибок составляет 40–60 % [8, 9]. Кроме того, отмечается повышение риска легочной тромбоэмболии у пациентов, перенесших оперативные вмешательства при наличии сопутствующей патологии которая нередко значительно затрудняет диагностику ТЭЛА [10, 11].

Цель исследования: изучить причины диагностических ошибок при верификации тромбоэмболии легочных артерий у пациентов в условиях многопрофильного стационара.

Материал и методы. Проведен ретроспективный анализ архивных историй болезней и протоколов аутопсий (за период 2001–2010 гг.) 407 пациентов многопрофильного стационара (5-й городской больницы г. Нижний Новгород), которым на разных этапах обследования была диагностирована острая тромбоэмболия легочных артерий. В исследуемой группе мужчин было 204, женщин – 203. Средний возраст госпитализированных больных составил 66,1±9,2 года. Прижизненно ТЭЛА была установлена у 341 (83,8 %) пациента, по данным аутопсии – в 66 (16,2 %) случаях. Среднее время нахождения пациента в стационаре составило 7,8 суток (от 45 минут до 118 суток); у 39 (9,6 %) паци-

Немирова Светлана Владимировна,
кандидат медицинских наук, доцент кафедры госпитальной хирургии им. Б. А. Королева
Нижегородской государственной медицинской академии;
тел.: 8(095)19062045; e-mail: info@gma.nnov.ru

Кузнецов Александр Николаевич,
доктор медицинских наук, профессор,
заведующий кафедрой факультетской терапии
Нижегородской государственной медицинской академии;
тел.: 89625122817

Медведев Александр Павлович,
доктор медицинских наук, профессор, заведующий кафедрой госпитальной хирургии им. Б. А. Королева
Нижегородской государственной медицинской академии;
тел.: 89103872176

Кодзоева Луиза Висангиреевна,
аспирант кафедры факультетской терапии
Нижегородской государственной медицинской академии;
врач терапевтического отделения ИРКБ;
тел.: 89287966201; e-mail: ladylyiza2011@mail.ru

Кринина Инна Владимировна,
кандидат медицинских наук,
доцент кафедры лучевой диагностики и терапии ФПКВ
Нижегородской государственной медицинской академии;
тел.: 89103963213

Артифексова Анна Алексеевна,
доктор медицинских наук, профессор,
заведующий кафедрой патологической анатомии
Нижегородской государственной медицинской академии;
тел.: 89056612065

Першина Оксана Александровна,
студентка
Нижегородской государственной медицинской академии;
тел.: 89625072258; e-mail: perschina.ok@yandex.ru

ентов эпизод острой или рецидивирующей ТЭЛА развился в стационаре.

Для выявления причин диагностических ошибок, ассоциированных с ТЭЛА, было проведено детальное изучение 319 историй болезней с морфологически подтвержденным диагнозом (рис.) и наличием формулировки «Тромбоэмболия легочных артерий» в заключительном и/или патологоанатомическом диагнозе.

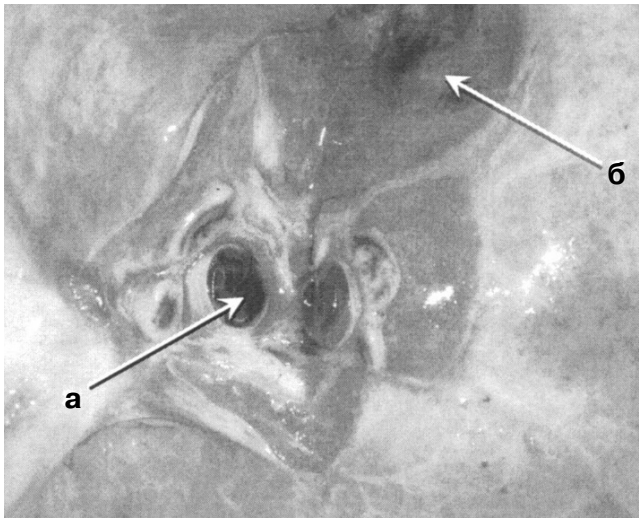

Рис. Секционное исследование легкого больного с ТЭЛА. Тромбоэмболы в легочной артерии (а) и участок инфаркта легкого (б)

В данной группе было 160 мужчин и 159 женщин; средний возраст пациентов составил 65,4±9,4 года. Тромбоэмболия легочных артерий, верифицированная при морфологическом исследовании, имела место в 197 (61,8 %) случаях, признаков ТЭЛА при аутопсии не выявлено у 122 пациентов (38,2 %).

В ходе исследования выполнен анализ причин возникновения диагностических ошибок. Статистическая обработка полученных данных выполнялась с применением пакета прикладных программ STATISTICA-6.0. Показатели представлены в виде M±σ, где M – среднее арифметическое, σ – среднеквадратичное отклонение.

Результаты и обсуждение. Большинство пациентов были госпитализированы в стационар по экстренным показаниям. От момента развития первых клинических симптомов заболевания до госпитализации прошло от 15 минут до 6 месяцев.

Диагностический поиск у значительного числа больных был ограничен молниеносным развитием заболевания и заключался в физикальном обследовании. Большинству пациентов проводилась электрокардиограмма в 12 стандартных отведениях. Традиционная полипозиционная рентгенография легких выполнена в 386 (94,8 %) случаях, ультразвуковое исследование (УЗИ) сердца – в 295 (72,5 %). Ангиопульмонография проведена 6 (1,5 %) пациентам с клинически значимой острой массивной ТЭЛА высокого риска внезапной смерти.

Динамика диагностики ТЭЛА с момента поступления пациента представлена в таблице 1.

Совпадение заключительного клинического и патологоанатомического диагнозов ТЭЛА имело место в 131 (41,1 %) случае, ошибочные прижизненные диагнозы выявлены в 188 (58,9 %) случаях, то есть гипердиагностика составила 38,2 %, гиподиагностика – 20,7 %. Число сопутствующих заболеваний варьировало от 2 до 11 (в среднем 5,04±0,97). Среди них преобладали ишемическая болезнь сердца (n=116; 61,7 %) и гипертоническая болезнь (n=94; 50 %). Кроме того, значительная часть пациентов страдали заболеваниями органов дыхательной системы (n=88; 46,8 %): бронхитом, пневмонией, плевритом, абсцессом легкого, бронхиальной астмой и хронической обструктивной болезнью легких (ХОБЛ). Острый инфаркт миокарда (ОИМ) выявлен у 49 (26,1 %) человек, острое нарушение мозгового кровообращения (ОНМК) диагностировано в 33 (17,6 %) случаях. Сахарный диабет (СД) II типа имел место у 31 (16,5 %) больного.

Таблица 1

Частота выявления ТЭЛА у пациентов на различных этапах оказания медицинской помощи

Диагноз	ТЭЛА диагностирована		ТЭЛА не выявлена
	правильно	ошибочно	
Направившего учреждения	5	6	269*
При поступлении	16	12	252*
Клинический	28	22	230*
Заключительный клинический	131	122	66
Патологоанатомический	197	–	122

* Без учета 39 больных, у которых ТЭЛА развилась в стационаре.

При поступлении в клинику гемодинамически значимые кровотечения различной этиологии и локализации выявлены у 23 (12,2 %) пациентов, в том числе гемоперикард вследствие разрыва сердца при остром инфаркте миокарда, разрыва аневризмы аорты, а также раковой деструкции верхней полой вены – у 10 (5,3 %) больных. В интра- и послеоперационном периоде геморрагические осложнения имели место еще в 12 (6,4 %) случаях.

Острый тромбоз, или тромбоэмболия мезентериальных артерий с некрозом кишечника, выявлен в 9 (4,8 %) случаях аутопсии.

На момент госпитализации в стационар у 60 (31,91 %) пациентов имела место клиника гнойно-воспалительного процесса, в том числе и с явлениями полиорганной недостаточности (ПОН) и инфекционно-токсического шока, что значительно усложняло диагностику сопутствующей патологии и осложнений основного заболевания (табл. 2).

Таблица 2

Частота встречаемости гнойно-воспалительных заболеваний, осложненных полиорганной недостаточностью

Гнойно-воспалительное заболевание с ПОН	Частота, n (%)*
Пневмония, абсцесс легкого, гнойный плеврит	27 (14,36 %)
Туберкулез легких с деструкцией тканей	2 (1,06 %)
Инфекционный эндокардит	5 (2,66 %)
Гнойный медиастинит	2 (1,06 %)
Перитонит	8 (4,26 %)
Панкреонекроз и абсцесс поджелудочной железы	10 (5,32 %)
Гнойный пиелонефрит	7 (3,72 %)
Гангрена нижней конечности	6 (3,19 %)

* У 6 пациентов гнойно-воспалительные заболевания сочетались.

Онкологическими заболеваниями страдали 19 (10,11 %) пациентов, во всех случаях имело место про-

растание опухоли в окружающие ткани и/или метастатическое поражение нескольких органов.

В случаях гипердиагностики ТЭЛА ретроспективно отмечена достаточно высокая клиническая вероятность легочной тромбоэмболии по данным Женевского алгоритма, рассчитанная на момент установления диагноза (12,11±2,94 баллов). При этом основное и сопутствующее заболевания давали клиническую симптоматику, укладывающуюся в картину острой эмболии легочных артерий: внезапно возникшая одышка, тахикардия, боль в грудной клетке, слабость и гипотония. Также косвенным признаком эмболического генеза указанной симптоматики служили признаки тромбоза глубоких вен (ТГВ) нижних конечностей у 10 (8,2 %) пациентов. В этой группе с ОИМ находились 40 (32,8 %) больных, с патологией легких и плевры – 47 (38,5 %), с кровотечениями – 16 (13,1 %).

Признаки дыхательной и сердечной недостаточности, входившие в симптомокомплекс ПОН при гнойно-деструктивных процессах, имитировали клинику ТЭЛА у 41 (33,6 %) пациента, имевших высокую вероятность развития венозных тромбоэмболических осложнений. У двоих пациентов с туберкулезом легких (диссеминированное поражение с деструкцией тканей, развитием гнойного плеврита, медиастинита и прогрессирующей ПОН) послужило причиной ошибки резкое ухудшение состояния с ростом дыхательной недостаточности непосредственно перед госпитализацией.

При выполнении ЭКГ у 39 (31,9 %) больных отмечены признаки перегрузки правого желудочка, которые были расценены как «острые» из-за отсутствия начальных кардиограмм. На рентгенограммах органов грудной клетки в 42 (34,4 %) случаях оставались изменения в легких, соответствовавшие проявлениям бронхита, пневмонии, абсцесса легкого и плеврита. При эхокардиографическом исследовании признаки легочной гипертензии и перегрузки правого желудочка отмечены у всех 62 больных, которым было выполнено это исследование.

В целом обращает внимание кратковременность пребывания больных в стационаре (менее 1 суток – 38,5 %), тяжесть их состояния и обусловленное этим недостаточное обследование пациентов. Следует отметить, что гипердиагностика ТЭЛА практически не влияла на правильность лечения больных, так как принимались меры по лечению дыхательной и сердечно-сосудистой недостаточности, а антикоагулянтная терапия этим пациентам была показана в связи с имеющимся высоким риском венозных тромбоэмболических осложнений.

Наиболее опасной считается гиподиагностика ТЭЛА. Чаще всего ТЭЛА маскировали гнойно-воспалительные заболевания легких и плевры (53,03 %), острое нарушение мозгового кровообращения (34,9 %), реже – острый инфаркт миокарда (13,6 %) и онкологические заболевания в терминальной стадии (13,6 %), которые были секционно подтверждены. В то же время обращает на себя внимание число ошибочно диагностированных случаев ОИМ (16,7 %) у больных ТЭЛА с выраженными болями в грудной клетке на фоне гипотонии и острого нарушения мозгового кровообращения (13,6 %) при преобладающей церебральной симптоматике.

У 3 стимулятор-зависимых пациентов потеря сознания при эпизоде массивной стволовой ТЭЛА была расценена как проявление нарушения перманентной электрокардиостимуляции, у 1 больного – как последствия пароксизма желудочковой тахикардии при истощении батареи имплантированного кардиовертера-дефибриллятора. Еще у 3 больных сахарным диабетом в стадии декомпенсации эпизоды синкопе сочетались с проявлениями гипергликемической комы.

В 17 (25,8 %) случаях диагностические ошибки были связаны с нераспознаванием тромбоэмболического генеза пневмонии, выявленной у пациентов на основании данных анамнеза, жалоб и физикального обследования при невозможности выполнить рентгенографию органов грудной клетки. Вместе с тем у 8 (10,6 %) пациентов рентгенологически выявленная пневмония не расценивалась как вторичная и легочная тромбоэмболия с инфарктом легкого не рассматривалась как ее этиологический фактор.

На электрокардиограммах, зарегистрированных при поступлении у всех больных с подозрением на ОИМ, имелись признаки гипертрофии миокарда и острой коронарной патологии, а признаки перегрузки правых отделов сердца и/или классический синдром SIQIII присутствовали только у 11 (16,7 %) пациентов с имеющимся, по данным анамнеза, хроническим заболеванием бронхо-легочной системы.

Выявленная у 41 (62,1 %) больного при эхокардиографическом исследовании недостаточность трикуспидального клапана (ТК) с регургитацией и дилатацией правого предсердия и/или правого желудочка и другие косвенные ультразвуковые признаки легочной гипертензии укладывались в картину прижизненно диагностированной легочно-плевральной патологии и инфекционного эндокардита трикуспидального клапана.

Обращает внимание и недооценка частоты встречаемости при неокклюзионном тромбозе и практически бессимптомном течении заболевания у 37 (56,1 %) пациентов, а также отсутствие прижизненного выявления внутрисердечных тромбов, ставших причиной эмболической обструкции главных ветвей легочной артерии (n=9, 13,6 %).

Также следует отметить, что 8 из 33 (24,2 %) случаев ТЭЛА, развившихся в стационаре, прижизненно не были диагностированы. Хотя именно эпизод эмболии привел к срыву компенсаторных механизмов организма с резким прогрессированием дыхательной, сердечной недостаточности и летальному исходу у 6 пациентов: с онкологическим заболеванием (2), атеросклеротической гангреной нижней конечности (2), острой недостаточностью мозгового кровообращения (1) и тромбозом глубоких вен нижних конечностей (1).

Отсутствие прижизненного диагноза ТЭЛА не позволило проводить адекватную терапию и профилактику рецидива заболевания, а также в случаях высокого риска кровотечений обсуждать возможность хирургической дезобструкции легочных артерий.

По литературным данным, эмболия легочных артерий является самой частой причиной диагностических ошибок [12]. Наше исследование также подтвердило значительный процент расхождения заключительного клинического и патологоанатомического диагнозов. Вместе с тем обращает внимание крайне низкая настороженность относительно ТЭЛА у врачей службы скорой медицинской помощи и амбулаторно-поликлинического звена медицинской службы. Малая доля ранней диагностики ТЭЛА также является маркером нерешенности данной проблемы в практическом здравоохранении [13–15]. На первое место здесь выходит необходимость как тематического обучения врачей с учетом современных алгоритмов верификации легочной эмболии, так и доступность новейших точных методов диагностики (в частности, компьютерной томографии с контрастированием сосудов) [16].

Следует отметить, что большинство специалистов не учитывают возможность нетромбогенного происхождения эмболии легочных артерий. Так, мы наблю-

дали 5 пациентов с эмболией легочной артерии вегетациями, развившимися на трикуспидальном клапане вследствие инфекционного эндокардита, а также 3 случая эмболии тканью опухоли при ее прорастании в магистральные вены с последующим распадом. Традиционная тромболитическая и антикоагулянтная терапия, проведенная в указанных ситуациях, не привела к стабилизации легочной и системной гемодинамики, что привело к гибели пациентов.

Заключение. В ходе исследования выявлена значительная доля морфологически подтвержденных ошибок верификации ТЭЛА (58,9 %). Наиболее часто диагностические неточности имели место при наличии у пациентов заболеваний, относящихся к факторам риска развития тромбоэмболических осложнений: ишемической болезни сердца (в том числе ОИМ), хронической легочной патологии (в том числе ХОБЛ, ОНМК), инфекционно-септических заболеваний, злокачественных новообразований и кровотечений. Основными причинами ошибок стали слабая настороженность специалистов различных специальностей в отношении ТЭЛА, наличие множественной сопутствующей патологии с симптоматикой, аналогичной ТЭЛА, а также поздняя обращаемость и кратковременность пребывания пациентов в стационаре. Высокий процент ошибок требует разработки комплекса мер по улучшению диагностики ТЭЛА врачами учреждений всех уровней.

Литература

1. Баранов, В. Л. Тромбоэмболия легочной артерии : учебное пособие / В. Л. Баранов, И. Г. Куренкова, А. В. Николаев. – СПб. : ЭЛБИ, 2007. – 218 с.
2. Затевахин, И. И. Послеоперационные венозные тромбоэмболические осложнения, насколько реальна угроза? / И. И. Затевахин и др. // Ангиология и сосудистая хирургия. – 2002. – Т. 8, № 1. – С. 17–21.
3. Кириенко, А. И. Тромбоэмболия лёгочных артерий: диагностика, лечение и профилактика / А. И. Кириенко, А. А. Матюшенко, В. В. Андрияшкин // Consilium medicum. – 2001. – Т. 3, № 6. – С. 22–228.
4. Немирова, С. В. Ошибки в диагностике тромбоэмболии легочных артерий у пациентов терапевтического профиля / С. В. Немирова, А. Н. Кузнецов, А. П. Медведев, И. В. Кринина // Медицинский альманах. – 2011. – № 3 (16). – С. 134–138.
5. Овчинников, А. В. Послеоперационная тромбоэмболия легочной артерии / А. В. Овчинников // Врач. – 2002. – № 2. – С. 16–21.
6. Савельев, В. С. Флебология / В. С. Савельев. – М. : Медицина, 2001. – 190 с.
7. Ферстрате, М. Тромбозы / М. Ферстрате, Ж. Фермилен ; пер. с англ. Е. В. Кабаевой. – М. : Медицина, 1986. – 333 с.
8. Anderson, P. Pulmonary Embolism and Drug Reactions Top List of Diagnostic Errors / P. Anderson // Arch Intern Med. – 2009. – Vol. 169. – P. 1881–1887.
9. Ansari, A. Acute chronic pulmonary thromboembolism: current perspectives. Part. 6. Course and prognosis and natural history / A. Ansari // Clin. Cardiology. – 1987. – Vol. 10. – P. 40–45.
10. Cohen, A. T. Venous thromboembolism risk and prophylaxis in acute hospital cae setting (ENDORS study) / A. T. Cohen, V. Tapson, G.-T. Bergman [et al.] // Lancet. – 2008. – Vol. 371. – P. 387–394.
11. Goldhaber, S. Z. Acute pulmonary embolism: clinical outcomes in the International Cooperative Pulmonary Embolism (ICOPER) / S. Z. Goldhaber, L. Visani, M. De Rosa // Lancet. – 1999. – Vol. 353. – P. 1386–1389.
12. Guidelines on the diagnosis and management of acute pulmonary embolism. The Task Force for the Diagnosis and Management of Acute Pulmonary Embolism of the European Society of Cardiology (ESC) // Eur. Heart J. – 2008. – Vol. 29. – P. 2276–2315.
13. Kenneth, E. W. Major pulmonary embolism. review of pathohysiologic approach to the golden hour of hemodynamically Significant Pulmonary Embolism / E. W. Kenneth // Chest. – 2002. – Vol.121. – P. 877–905.
14. Minati, M. Assurasy of clinical assessment in the diagnosis of Pulmonary Embolism / M. Minati, R. Prediletto, B. Formich [et al.] // Am. J. Respir. Crit. – 2005. – Vol. 145. – P. 291–298.
15. Pulido, T. Pulmonary embolism as a cause of death in patients with heart disease: an autopsy study / T. Pulido [et al.] // Chest. – 2006. – Vol. 129. – P. 1282–1287.
16. Wells, P. S. Use of clinical model for safe management of patient with suspected pulmonary embolism / P. S. Wells [et al.] // Ann. Intern. Med. – 1998. – Vol. 129. – P. 997–1005.

СЛОЖНОСТИ И ОШИБКИ ДИАГНОСТИКИ ЭМБОЛИИ ЛЕГОЧНЫХ АРТЕРИЙ В МНОГОПРОФИЛЬНОМ СТАЦИОНАРЕ

С. В. НЕМИРОВА, А. Н. КУЗНЕЦОВ, А. П. МЕДВЕДЕВ, Л. В. КОДЗОЕВА, И. В. КРИНИНА, А. А. АРТИФЕКСОВА, О. А. ПЕРШИНА

По материалам архивных историй болезней и протоколов аутопсий изучены причины диагностических ошибок при верификации эмболии легочных артерий у 407 пациентов многопрофильного стационара. В 20,64 % случаев тромбоэмболия легочных артерий была впервые выявлена только на аутопсии. Гипердиагностика имела место в 38,24 % случаев.

Основными причинами ошибок являлись низкая настороженность специалистов относительно ТЭЛА, наличие множественной сопутствующей патологии с симптоматикой, аналогичной ТЭЛА, поздняя обращаемость и кратковременность пребывания пациента в стационаре.

Ключевые слова: эмболия легочных артерий, ошибки диагностики, многопрофильный стационар

COMPLEXITY AND DIAGNOSTICS ERRORS OF PULMONARY ARTERIES EMBOLISM IN MULTIFIELD HOSPITAL

NEMIROVA S. V., KUZNETSOV A. N., MEDVEDEV A. P., KODZOEVA L. V., KRININA I. V., ARTIFEXOVA A. A., PERSHINA O. A.

According to the materials of archive medical records and autopsy protocols, the causes of diagnostic errors at the verification of pulmonary embolism are studied in 407 patients of a multifield hospital. In 20.64 % of cases pulmonary embolism was initially detected only on autopsy. Over-diagnosis occurred in 38.24 % of cases.

The main causes of errors were low suspicion of specialists concerning PE, the presence of multiple comorbidities with symptoms similar to pulmonary embolism, late medical aid appealability and short duration of hospital stay.

Key words: pulmonary embolism, diagnostics errors, multifield hospital